Aurículoterapia

Tercera Edición

Texto de Aprendizaje

Dr. Bernardo J. Acosta Martínez
Dra. Niurka Mir Peña
Dr. Joachim Ledwoch
Dra. Arminda González González
Dra. Martha Arceo Espinosa
Dr. Agustín Mulet Pérez
Dr. Rafael Rivas Rodríguez

Autores:

1 - Dr. Bernardo J. Acosta Martínez

Especialista de II Grado y Profesor Auxiliar de Anatomía Humana. Jefe del Grupo Provincial de Medicina Tradicional y Natural (MT y N), Jefe de la Cátedra y Profesor Principal de la Cátedra MT y N de la Facultad de Ciencias Médicas de Holguín. Cuba. Master en MT y N. Presidente del Comité Académico de la Maestría de MT y N.

2 - Dra. Niurka Mir Peña

Doctora en Estomatología. Máster en Medicina Tradicional y Natural. Profesora de Cursos de Postgrados de Estomatología y Medicina Tradicional y Natural. Miembro de la Cátedra de MT y N de la Facultad de Ciencias Médicas de Holguín. Cuba.

3- Dr.Joachim Ledwoch

Doctor en Medicina. Especialista en Medicina Interna. Especialista en Inmunología. Especialista en Medicina de Aviación. Especialista en Medicina de Emergencia. Clínica Paracelso. Hannover. Alemania

4- Dra. Arminda González González

Especialista de I Grado y Profesora Auxiliar de Anatomía Humana. Jefa de la Disciplina de Anatomía Humana de la Facultad de Ciencias Médicas de Holguín. Cuba. Profesora de MT y N. Máster en Medicina Tradicional y Natural, y Miembro de la Cátedra de MT y N.

5 – Dra. Martha Arceo Espinosa

Especialista de 1er Grado y Profesora de Anatomía Humana de la Facultad de Ciencias Médicas de Granma. Cuba. Máster en Medicina Tradicional y Natural y Miembro de la Cátedra de MT y N.

5 - Dr. Agustín Mulet Pérez

Doctor en Ciencias Médicas. Especialista II Grado en Gastroenterología del Hospital Docente Provincial "Vladimir I. Lenin". Profesor Titular de Propedéutica Clínica de la Facultad de Ciencias Médicas de Holguín. Cuba. Master en medicina Tradicional y Natural y Miembro de la Cátedra de MT y N .

6 - Dr. Rafael Rivas Rodríguez

Especialista de I Grado en Anatomía Humana y Especialista en Ortopedia y Traumatología. Ciego de Ávila. Cuba.

Diseño Gráfico

1– Lic. Dania Migdalia Pupo Borjas

Licenciada en Matemática. Profesora Informática Médica. Facultad de Ciencias Médicas. Holguín. Cuba

*2 –**Fulgencio Oduardo Batista.(Pum)***
Diseñador. Facultad de Ciencias Médicas. Holguín. Cuba

Introducción

Muchos han sido los Morfólogos, Antropólogos y Otorrinolaringólogos que han dedicado un gran tiempo al estudio de las orejas humanas, encontrando una serie de rasgos muy importantes desde el punto de vista filogenético, racial y hereditario.

Cada individuo presenta características propias en sus orejas en cuanto a la forma, anchura, longitud, posición con respecto a la cabeza, inclinación del eje longitudinal. forma y tamaño del trago y del antitrago y grado de desarrollo del tubérculo auricular .

Como parte del aparato de la audición, las orejas cumplen la función de captar, concentrar y dirigir las ondas sonoras al meato acústico externo, sin embargo la presencia de enfermedades y anomalías en su desarrollo no implica una alteración esencial de la audición. Por estas razones muchos se han atrevido a plantear que las orejas solo tienen un significado estético, al no conocer que en ellas están representadas una gran cantidad de órganos somáticos y viscerales en forma de zonas reflejas las cuales se tornan muy sensibles ante las afectaciones de dichos órganos. Estas áreas y la presencia de otros puntos conforman el llamado microsistema auricular.

La utilización de puntos en la oreja, descrito por muchos autores ron fines preventivos, diagnósticos y terapéuticos, han sido conocido como Auriculoterapía. Estos puntos son sensibles a la presión y pueden ser medidos eléctricamente.

La obra más antigua de medicina del mundo conocida como el NEIKING, no hace referencia a la Auriculoterapía, sin embargo explica la confluencia de los meridianos corporales de energía en la oreja.

Aunque no hay datos fidedignos acerca de la época en que utilizaron por primera vez los puntos de la oreja para la terapia se conocen que Hipócrates trató pacientes con impotencia realizando sangrías en cara dorsomedial. En los siglos II y III se emplearon zonas auriculares para el tratamiento de la muerte súbita y en los siglos VI y VII para ictericia y la fiebre.

No fue hasta la década del 50 (1951) en que el Francés Dr. Paul Nogier propiciara el florecimiento de la Auriculoterapía después de un profundo estudio. en que logró relacionar diferentes partes del cuerpo con zonas auriculares y realizó numerosas experiencias clínicas para confeccionar la primera cartografía de las zonas y puntos de la oreja donde el organismo aparece representado en posición fetal; la cabeza hacia abajo situada en el lóbulo, las vísceras en la concha. los miembros y columna vertebral en el hélice y canal del hélice. Esta cartografía sirvió de guía a los acupuntores de diferentes países. incluyendo a los médicos tradicionales de China, Vietnam, Corea. Japón entre otros.

En la década del 60 fue de gran importancia los aportes realizados en este campo por Vietnam y China, siendo los Vietnamitas los primeros en usar los puntos auriculares para el tratamiento de diferentes enfermedades por otro lado los Chinos se destacaron en la utilización de Auriculoterapía como parte de los esquemas de la Analgesia Acupuntural en diferentes intervenciones quirúrgicas. En 1962 en China se publicó una

recopilación de varios trabajos acerca del método de Acupuntura en los puntos de la oreja y en 1972 salió a la luz el primer libro chino de Auriculoterapía.

En nuestro país se ha dado mayor indicación a este método a partir del auge que ha ido tomando la acupuntura corporal. aunque ha estado limitado su uso por la falta de un texto que brinde los conocimientos fundamentales sobre este proceder. Es por tal motivo que nos vemos en la necesidad de elaborar el presente material de Auriculoterapía de Bibliografía consultada y las experiencias que hemos obtenido en consultas de Acupuntura.

En el texto aparecen los elementos básicos de la Morfología Auricular Actualizados por la Nómina Anatómica Internacional, aparecen esquemas de cada parte de la oreja con un resumen de la zona y los puntos más utilizados, contemplando el nombre del punto y la localización lo más exacta posible. Además describe la metodología para la selección y estimulación de los puntos, sus indicaciones, contraindicaciones. y al final aparecen recetas auriculopunturales de los síntomas, síndromes y enfermedades más comúnmente tratadas con este método.

En la segunda edición además de explicar someramente las Teorías Tradicionales, también se hace referencia a los fundamentos neurofisiológicos que explican los efectos de la Auriculoterapía.

En esta tercera edición además de las correcciones se aumentaron las ilustraciones y se mejoraron las de la edición anterior.

Auriculoterapía

ANATOMIA DE LA OREJA

Concepto

Las orejas (Aurículas) son dos apéndices laterales de la cabeza de estructura cutáneo cartilaginosa, las cuales representan vestigios de órganos, que han sido expuestos como ejemplo que muestran la evolución humana en el origen de los primates.

Sinonimia

Pabellón de la oreja, pabellón auricular, pabellón del oído, en latín AURICULA.

Tamaño

El tamaño es variable, generalmente es igual al tamaño de la nariz. Su altura varía de 60 a 65 m m y su anchura de 25 a 35 mm. Aunque no tiene gran valor racial, se plantea que el menor tamaño corresponde a la raza negroide.

Forma

Es también variable, de forma ovoidea con superficie irregular, cuyo eje mayor es casi vertical y su parte más ancha está hacia arriba.

Localización

A ambos lados de la cabeza entre la articulación temporo mandibular el proceso mastoideo del temporal. El extremo superior de la base está la altura del punto nasio y el extremo inferior a nivel del punto subnasal.

Punto Nasio: Es el punto de intersección de la línea mediana anterior con la raíz de la nariz.

Punto Subnasal: Es el punto de encuentro del subtabique nasal con el labio superior.

Configuración externa

Presenta dos caras; ventrolateral y dorsomedial, una base y un borde libre.

Cara ventro lateral (FACIES VENTROLATERALIS) (Fig 1)

Cara ventrolateral de la oreja

Partes

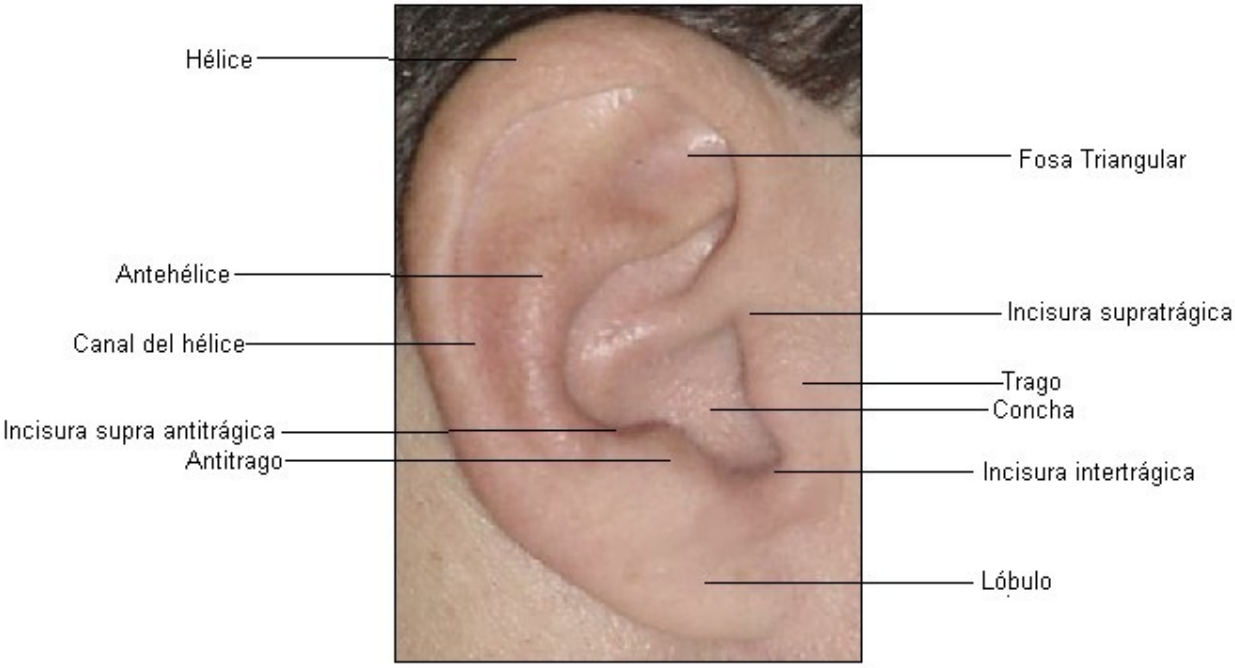

Fig 1

Esta cara mira hacia afuera y delante, en ella encontramos las siguientes partes: Hélice, canal del hélice, antehélice, fosa triangular, trago, incisura supratrágica, antitrago, incisura supra-antitrágica, incisura intertrágica, concha y el lóbulo.

Hélice (HELIX) (Fig. 2)

Fig. 2

Hélice
Detalles Anatómicos

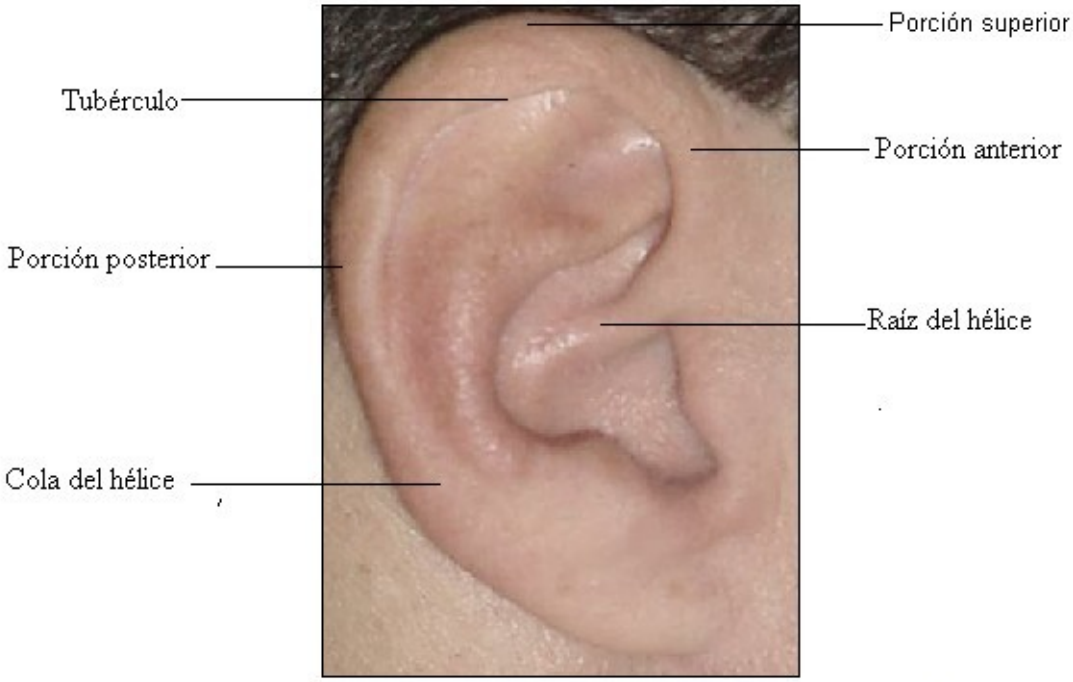

Es un pliegue curvilíneo, que se inicia en la roncha, se dirige hacia delante y arriba, formando la PORCIÓN ANTERIOR (PAR ANTERIOR), continúa hacia atrás y luego hacia abajo constituyendo las porciones SUPERIOR y POSTERIOR (PAR SUPERIOR, PAR POSTERIOR) del mismo. La porción que se inicia en la roncha recibe el nombre de RAIZ DEL HELICE (CRUS HELICIS) y la última parte de la porción posterior se denomina COLA DEL HELICE (CAUDA HELIX) que limita ron el lóbulo, constituyendo la INCISURA LOBULO HELIANA (INCISURA LOBULO HELICINA).

Entre las porciones superior y posterior se encuentra una eminencia de forma inconstante dirigida hacia delante denominada TUBERCULO AURICULAR (TUBERCULUM AURICULAE) o TUBERCULO DE DARWIN. Este comienza su formación en el período fetal a partir de una estructura a nivel de la mitad del hélice denominada punta de DARWIN, que posteriormente se va atrofiando hasta convertirse en el tubérculo. En la vida post natal presenta variaciones en su tamaño.

Antehélice (ANTEHELIX) (Fig 3)

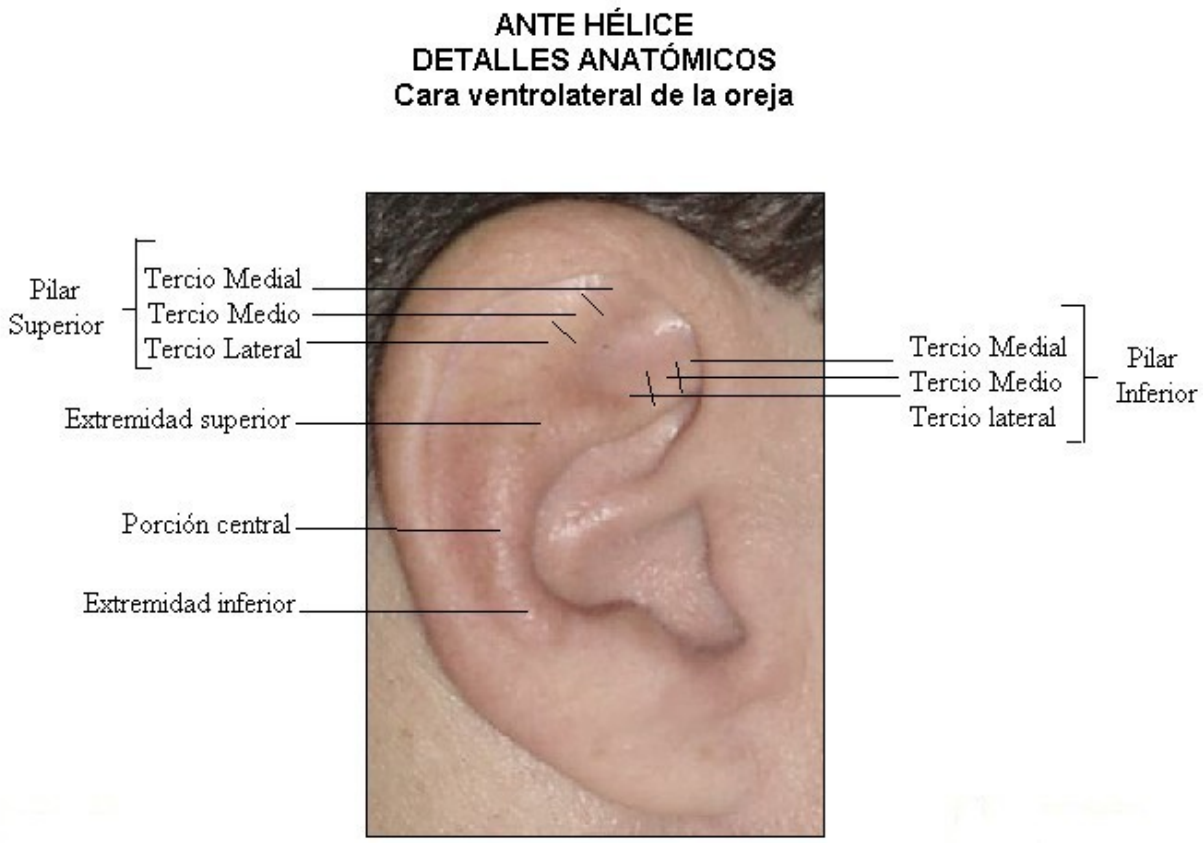

Fig. 3

Es un relieve situado entre el hélice y la concha. Presenta una PORCIQN CENTRAL (PAR CENTRALIS), una EXTREMIDAD SUPERIOR (EXTREMITAS SUPERIOR) y una EXTREMIDAD INFERIOR (EXTREMITAS INFERIOR). La extremidad superior se divide en dos PILARES (CRURA ANTHELICIS) uno inferior; PILAR INFERIOR DEL ANTEHELICE (CRUS INFERIOR ANTHELICIS) y otro superior; PILAR SUPERIOR DEL ANTEHELICE (CRUS SUPERIOR ANTHELICIS). Cada pilar está limitado por los bordes (MARGO) inferior y superior (MARGO INFERIOR, MARGO

SUPERIOR): Borde inferior del pilar inferior del antehélice; Borde superior del pilar inferior del ante hélice:

Borde inferior del pilar superior del ante hélice: Borde superior del pilar superior del ante hélice.
La porción central es curvilínea y presenta dos bordes; uno medial y otro lateral. (MARGO MEDIALIS, MARGO LATERALIS}. Su extremidad inferior limita con el antitrago.

Canal del hélice (CANAlIS HELICIS) O **ESCAFA (SCAPHA)**

Es el espacio en forma de ranura limitado por detrás por la porción superior y posterior del hélice por delante por la porción central y pilar superior del antehélice. Inferiormente el canal limita con el lóbulo.

Fosa triangutar (FOSSA TRIANGULARIS) (Fig 4)

Fig. 4

Es la depresión formada por los dos pilares del antehélice presenta aspecto triangular, con el vértice (APEX FOSSA TRIANGULARIS) dirigida hacia la bifurcación del antehélice y la base (BASIS FOSSA TRIANGULARIS) hacia el hélice.

Para localizar los puntos auriculares la fosa se divide en tres tercios; tercio lateral (hacia el vértice), tercio medio (en el centro) y tercio medial (hacia la base).

Trago (**TRAGUS) (Fig 5)**

Fig. **5**

Es una prominencia, situada en la base de la oreja, que cubre el poro acústico externo.

Presenta una base (basis tragus), un BORDE LIBRE (MARGO LIBER), una CARA EXTERNA (FACIES EXTERNA) y una CARA INTERNA (FACIES INTERNA).

La base forma parte de la base de la oreja. El borde libre está dirigido hacia atrás y tiene un tubérculo superior (TUBERCULUM SUPERIOR) y un tubérculo inferior (TUBERCULUM INFERIOR). El tubérculo inferior es generalmente mayor que el superior. La cara externa mira hacia afuera y la cara interna hacia la concha.

Para facilitar la localización de los puntos, la cara interna se divide en una mitad superior y una inferior.

El trago está separado del hélice por la INCISURA ANTERIOR O INCISURA SUPRATRAGICA.

Antitrago (ANTITRAGUS) (Fig 6)

Fig. 6

Es una eminencia situada en la parte postero inferior de la concha, en posición contraria al trago, a continuación del extremo inferior del antehélice. Su forma es triangular con la BASE (BASIS ANTIGRAGUS) dirigida hacia atrás y abajo, el VERTICE (APEX ANTITRAGUS), dirigido hacia delante y arriba, tiene además una CARA EXTERNA (FACIES EXTERNA) que mira hacia afuera y una cara interna (FACIES INTERNA) que mira hacia la concha. Al igual en el trago la cara interna se divide en dos mitades; una superior y una inferior.

El antitrago está separado del antehélice por la INCISURA SUPRANTITRAGICA. También existe una separación entre el antitrago y el trago denominada INCISURA INTERTRAGICA (INCISURA INTERTRAGICA).

Concha (CONCHA AURICULAE) (Fig 7)

Fig 7

Es la excavación profunda de la oreja, situada en el centro de la cara ventrolateral, limitada por detrás por el antehélice, por arriba por el pilar inferior del antehélice, por abajo por el antitrago y la incisura intertrágica y por delante de arriba hacia abajo por la porción anterior del hélice, incisura supratrágica y el trago.

La concha está dividida de forma incompleta por la raíz del hélice en dos partes desiguales, CIMBA DE LA CONCHA (CYMBA CONCHAE) o HEMICONCHA SUPERIOR y la cavidad de la concha (CAVUM CONCHAE) o HEMICONCHA INFERIOR.

Alrededor de la raíz del hélice se encuentra una zona denominada PERIFERIA DE LA RAIZ DEL HELICE.

Lóbulo (LOBULUS AURICULAE) (Fig 8)

Fig. 8

Es una formación blanda situada inmediatamente debajo del hélice, canal del hélice, antitrago e incisura intertrágica, presenta un borde libre, continuación hacía abajo del hélice y un borde fijo que se adhiere a los tegumentos a nivel de la base. El lóbulo es característico del hombre y de los antropoides.

También se lo utiliza para realizar punciones con el objetivo de obtener sangre para investigaciones de laboratorio.

La ausencia de cartílagos en ésta zona ha permitido a las mujeres abrirse orificios para el uso de pendientes.

Para localizar los puntos auriculares se divide en 9 cuadrantes iguales por dos líneas verticales y dos horizontales. Los mismos se enumeran del I al IX comenzando por arriba y de delante hacia atrás.

Cara dorso medial (FACIES DORSOMEDIALIS) (Fig 9)

Fig 9

Orientada medialmente y atrás, presenta irregularidades inversamente configuradas a las de la cara ventrolateral, destacándose la eminencia de la concha y las eminencias de la fosa triangular y del canal del hélice. Entre la concha y la fosa tr1angular se encuentra el surco transverso o surco hipotensor.

A nivel de la base está presente el surco o ranura del nervio vago.

Base (BASIS AURICULAE)

Es la parte a través de la cual se implanta la oreja en la superficie cráneo facial. Presenta un extremo superior y un extremo inferior.

Borde libre (MARGO LIBER)

Está formado por las porciones anterior, superior y posterior del hélice y el borde libre del lóbulo.

Estructura interna de la oreja

La base de la arquitectura de la oreja está dada por una lámina delgada de fibrocartílago. cubierto por todas sus partes por piel.

Entre la piel y el cartílago se encuentra tejido celular laxo, ligamentos, músculos; vasos y nervios.

Piel

Es delgada y lisa, permaneciendo adherida al cartílago. Contiene glándulas sebáceas, sudoríparas y pelo. Estos últimos son cortos y finos, siendo abundantes a nivel del trago, antitrago e incisura intertrágica.

T.C.S.

Está representado por tejido laxo. siendo más compacto en la cara ventrolateral.

Cartílago (Fig 10)

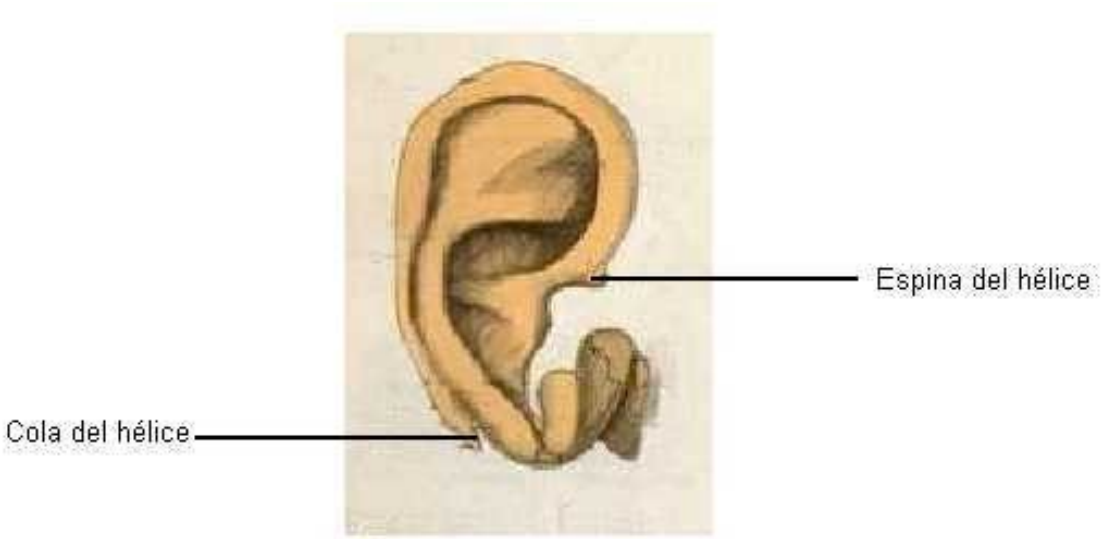

Fig 10

El cartílago auricular es de tipo elástico con protrusiones y depresiones que le dan la forma típica a la oreja.

Está ausente en el lóbulo y es escaso a nivel de la incisura supratrágica y, en su lugar hay tejido fibroso denso.

En el cartílago 5 se destacan varios detalles anatómicos como son:

- Al comienzo de la porción anterior del hélice, la espina del hélice.
- Al final de la porción posterior del hélice, la cola del hélice.
- A nivel de la eminencia de la concha, la cresta oblicua denominada PONTICULO que sirve de inserción al músculo auricular posterior

Ligamentos

En la oreja encontramos ligamentos extrínsecos y ligamentos intrínsecos.

Los ligamentos extrínsecos son:
1. Ligamento anterior: va desde la espina del hélice y el trago hasta las raíces del proceso cigomático del temporal.
2. Ligamento posterior: va desde la eminencia de la concha (en la cara dorso medial) hasta la base del proceso mastoideo del temporal.

Los ligamentos intrínsecos están representados por bandas fibrosas, destacándose dos de estas bandas.
Una banda que va desde el trago hasta el hélice.
Una banda que se sitúa entre el antehélice y la cola del hélice.

Músculos de la oreja (Fig 11 y 12)

Los músculos de la oreja se clasifican en extrínsecos e intrínsecos. Los extrínsecos son tres: músculo auricular anterior. músculo auricular superior y músculo auricular posterior.

Los tres músculos se originan en la aponeurosis epicraneana y se insertan; el anterior en la espina del hélice, el superior en la parte superior de la cara dorso medial y el posterior en el pontículo.

Algunos autores consideran a estos músculos como parte del vientre lateral del músculo epícráneo.
Los músculos extrínsecos en el hombre están poco desarrollados. considerándose como órganos rudimentarios, por lo que su acción está en relación con la realización de ligeros movimientos fundamentalmente provocados por los estímulos acústicos. No obstante hay algunas personas que presentan un ligero desarrollo de los mismos permitiéndole realizar movimientos de la oreja en todos los sentidos.

Los intrínsecos son seis.
- Músculo mayor del hélice: va desde la espina a la porción anterior del hélice.
- Músculo menor del hélice: pequeño fascículo que cubre la raíz del hélice.
- Músculo del trago: se sitúa en la cara externa del trago.
- Músculo del antitrago: va desde la cara externa del antitrago a la cola del hélice y al antehélice.
- Músculo transverso de la oreja: va desde la eminencia de la concha a la prominencia del canal del hélice.
- Músculo oblicuo de la oreja: va desde la emi1encia de la concha a la eminencia triangular .

Músculos Extrínsicos e Intrínsecos
Cara Dorsomedial de la Oreja Derecha

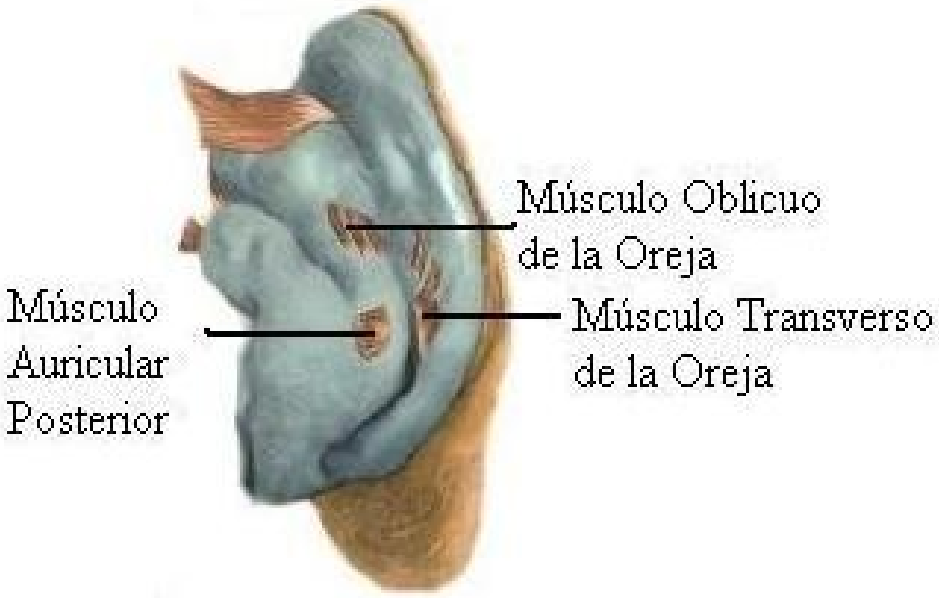

Fig 11

Fig 12

Vasos y nervios

Arterias

Las arterias que irrigan la oreja proceden de la arteria carótida externa, la que emite las siguientes ramas.
Arteria temporal superficial: a través de las ramas auriculares anteriores irrigan la cara ventrolateral de la oreja.
Arteria auricular posterior: por medio de las arterias auriculares irrigan la cara dorsomedial conjuntamente con las ramas auriculares de la arteria occipital.

Estas fuentes arteriales dan ramas perforantes y contorneantes que reunen la circulación de las dos caras de la oreja.

Arterias que irrigan la oreja
Vista lateral derecha de parte del cuello y de la cabeza

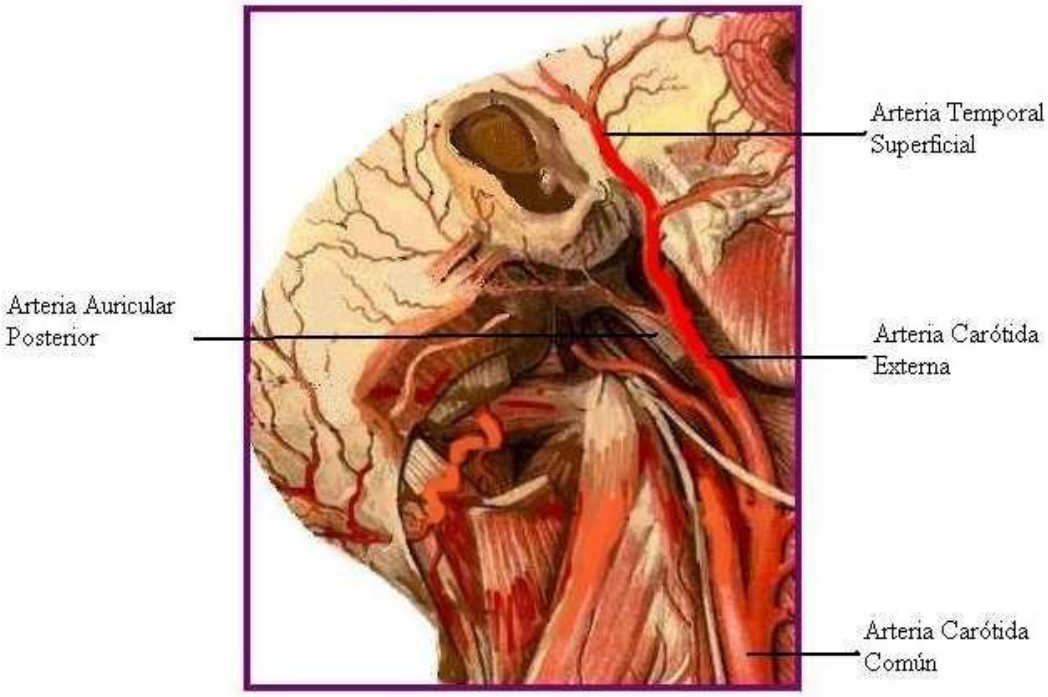

Venas

La sangre que procede de la cara dorsomedial es recogida por las venas auriculares posteriores y mastoideas; mientras que la vena temporal superficial lo hace en la cara ventrolateral.

Venas que recogen la sangre de la Oreja
Vista lateral derecha de parte del cuello y la cabeza

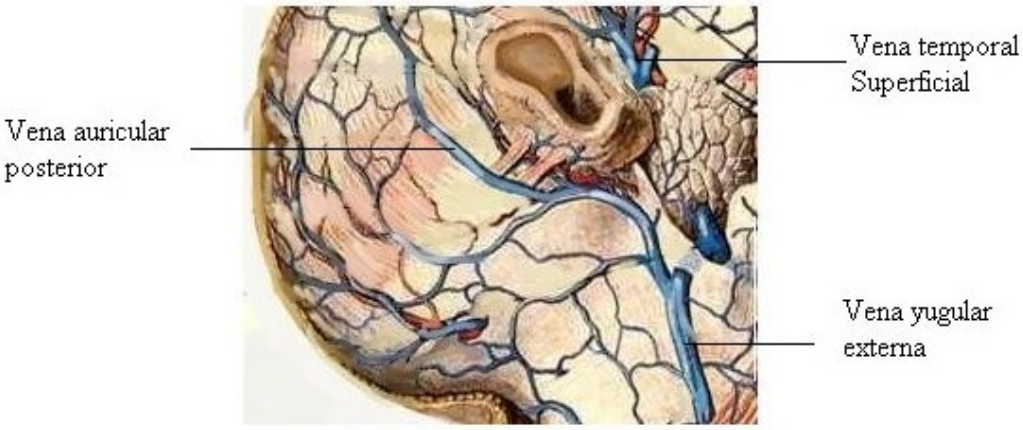

Linfáticos

La linfa de la cara dorsomedial y del borde libre de la oreja es drenada a los nódulos linfáticos retroauriculares y cervicales profundos superiores, mientras que los de la cara ventrolateral se dirigen a los nódulos parotídeos. El lóbulo de la oreja drena este líquido a los nódulos linfáticos cervicales superficiales y cervicales profundos superiores

Nódulos linfáticos donde drena la linfa de la Oreja
Vista lateral derecha de parte del cuello y de la cabeza

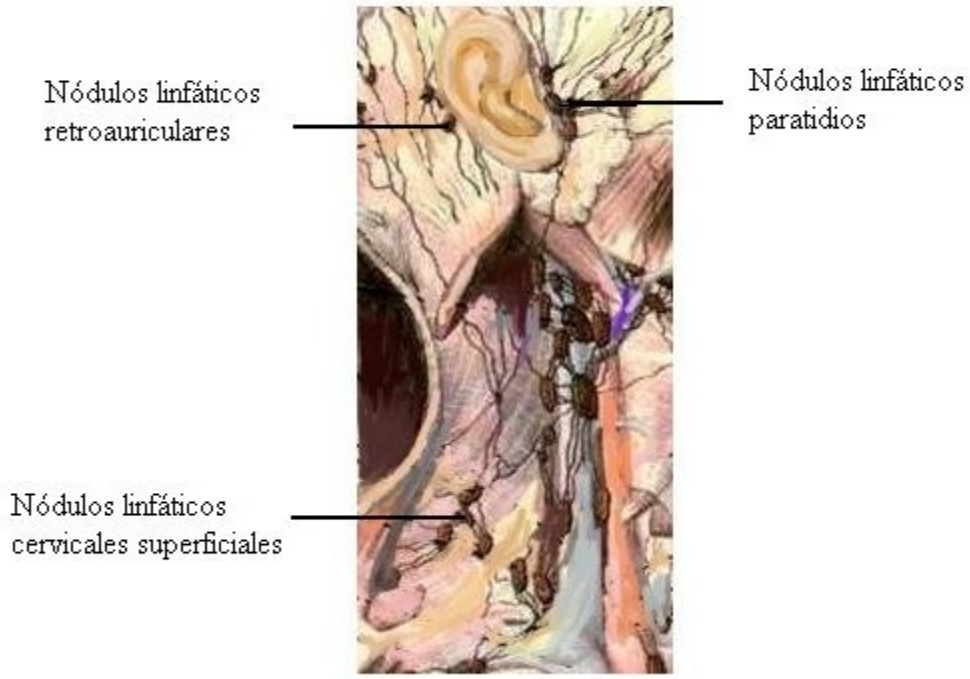

Inervación

El nervio facial garantiza la inervación motora de la oreja.

La inervación sensitiva está dada por los siguientes nervios:

Nervio Auricular magno:
Pertenece a las ramas sensitivas del plexo cervical, se encarga de inervar la mayor parte de la superficie dorsomedial de la oreja (hélice, antehélice, lóbulo).

Nervio occipital menor:
También forma parte de los nervios sensitivos del plexo cervical inerva el tercio superior de la superficie dorsomedial.

Nervio Auriculotemporal:
Parte del nervio mandibular, ramo este último del trigémio; valiéndose del ramo auricular anterior inerva el trago, antitrago, incisura intertrágica, raíz del hélice, parte anterior del lóbulo y fosa triangular.

Ramo auricular del Nervio Vago:
Inerva la concha y la eminencia de la misma en la cara dorsomedial. Se relaciona con el ramo posterior del N[1]. . Facial, y el ramo concominante del N glosofaríngeo.

[1] Nervio

La inervación sensitiva del N. facial ha sido muy discutida y muchos autores plantean que se anastomosa con los nervios: auricular magno, occipital menor, auriculotemporal y el ramo auricular del Nervio Vago, lo que tiene importancia para el funcionamiento del microsistema de la oreja.

Se ha descrito la existencia de plexos nerviosos subcutáneos en algunas zonas de la oreja, así por ejemplo; en la fosa triangular se constituye: uno, formado por el N. auricular mayor, occipital menor y el otro ramo auricular anterior del Nervio auriculotemporal.

En la cimba de la concha se forma otro plexo formado por el N. auriculotemporal (rama auricular anterior), rama auricular del Nervio Vago, rama auricular posterior del Nervio facial y Nervio. auricular magno.

En general la concha recibe inervación de la rama auricular del N. Vago, rama posterior del N. facial, N. auricular magno y el N. auriculotemporal.

El lóbulo de la oreja está inervado en su mayor parte por el N. auricular magno y se plantea que el N. auriculotemporal también participa en su inervación.

La cara dorsomedial de la oreja está inervada en el tercio superior por el N. occipital menor y en los dos tercios inferiores por el N. auricular magno y el N. auricular posterior del facial. La eminencia de la concha presenta además el ramo auricular del N. Vago y la rama posterior del N. Auricular del facial.

Nervios que participan en la inervación de la Oreja
Vista Lateral derecha de parte del cuello y la cabeza

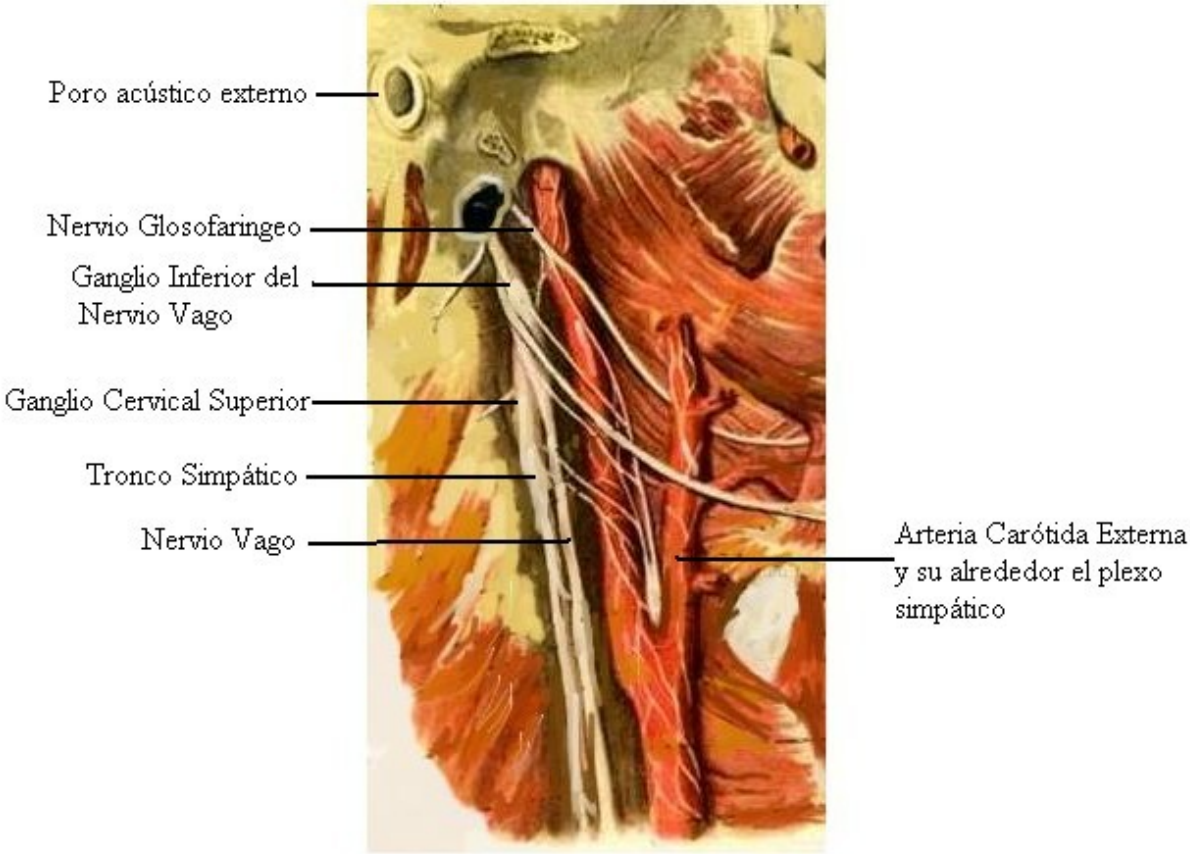

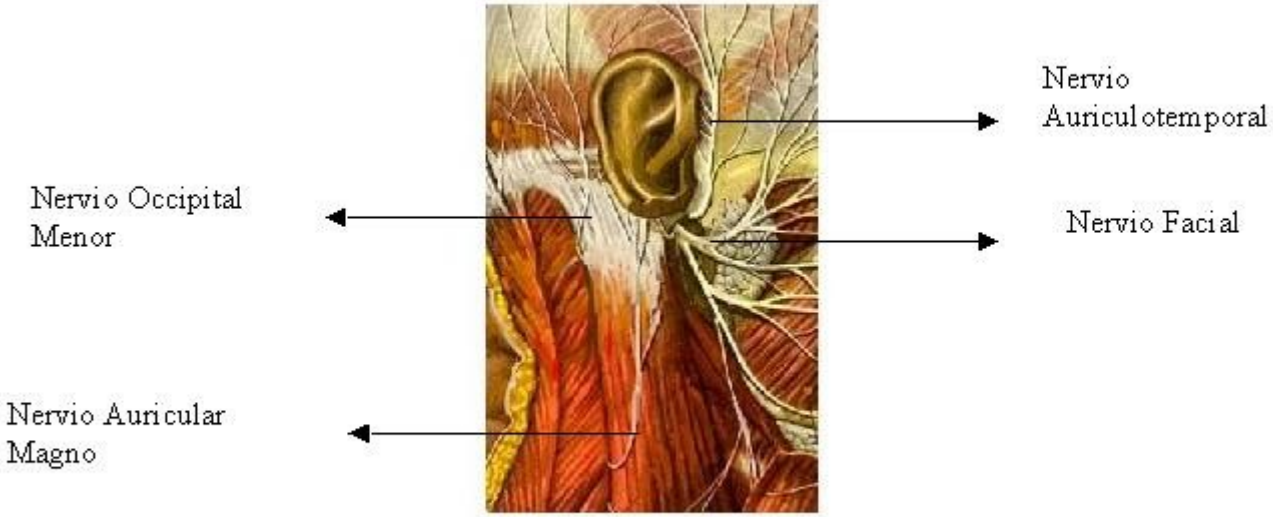
Nervio Auriculotemporal
Nervio Occipital Menor
Nervio Facial
Nervio Auricular Magno

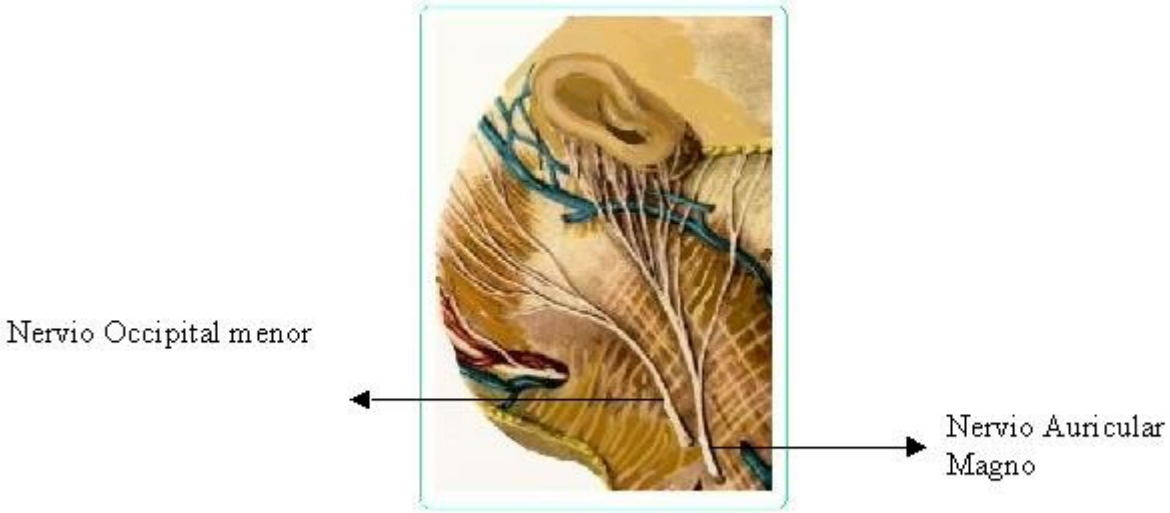
Nervio Occipital menor
Nervio Auricular Magno

ONTOGENIA

La formación de las estructuras auriculares se logra a partir de procesos embriológicos complejos que no son necesarios explicar en este texto para la práctica de la Auriculoterapia, por lo que solo abordaremos aspectos más generales.

El desarrollo de la oreja comienza con la aparición de seis relieves que rodean los bordes de la porción dorsal del surco hiomandibular. Tres el borde caudal del arcomandíbular y tres en el borde craneal, próximo al arco hiodeo.

Estos relieves aparecen en el estadío de 4 mm, tendiendo a disminuir en el curso del desarrollo.

Una participación destacada en la ontogenia auricular la tiene la proliferación del mesénquima del arco hiodeo, el cual avanza hacia fuera alrededor del extremo dorsal del surco hiomandibular. El arco mandibular tiene su máxima participación al final del 2do mes.

VARIACIONES ANATOMICAS DE LA OREJA

Cada órgano de nuestro cuerpo presenta variaciones individuales en cuanto a su forma, constitución y tamaño, siendo las orejas las que número de estas. Fue precisamente SCHALBE quien estudió un grupo de variantes en relación con el desarrollo del TUBÉRCULO AURICULAR agrupándolos en seis formas:

1. **FORMA DE MACACO**

Presenta un ángulo posterior a nivel del tubérculo auricular .

2. **FORMA CERCOPITECIDO**

Cuando se forma un ángulo a nivel de la parte más superior del hélice

3. **PUNTA DE DARWIN**

Presenta un desarrollo exagerado del tubérculo auricular hacia delante.

TUBERCULO AURICULAR

Cuando está presente el mismo,

4. **VESTIGIO DEL TUBÉRCULO DE DARWIN**

Sólo hay un ligero rudimiento del tubérculo.

5. **SIN TUBERCULO DE DARWIN**

Ausencia total del tubérculo.

Aparte de estas variantes se pueden encontrar otras como son:

a) **OREJA DE WILDERMUTH**

Es la prominencia hacia afuera del ante hélice visible sobre todo de perfil.

OREJA DE EMBUDO

Cuando el antehélice está poco desarrollado,

b) OREJA EN ASA, EN PANTALLA U OREJA DE MURCIÉLAGO

Cuando el ángulo que forma la porción libre de la oreja y la superficie craneana supera con cierta amplitud los 30 grados, quedando la oreja extremadamente separada.

MALFORMACIONES CONGENITAS

Se puede presentar varias malformaciones congénitas, las más frecuentes son las siguientes:

- **Apéndices auriculares**

Son formaciones únicas o múltiples en forma de colgajo y producida por la persistencia de loS tubérculos auriculares.

Fístula auris congeníta

Es un trayecto ciego interno, por ¡o general único y unilateral aunque puede ser múltiple y bilateral, presenta una desembocadura, puntiforme situada casi siempre en la incisura supratrágica.

- **Hipertrofia, ausencia** y **división vertical del lóbulo**

- **Macrotia**

Cuando la oreja tiene un tamaño exagerado.

- **Microtia**

Orejas pequeñas dado por una retención en el desarrollo.

- **Anotia**

Ausencia total por falta de desarrollo de los seis tubérculo~ auriculares.

- **Poliotia**

Pequeños nódulos de cartílagos, situados por lo general delante de trago,

- **Orejas Accesoras**

Uno o más esbosos de orejas

Fístula y quiste preauricular

Se encuentra en la región del extremo anterior del hélice y está dado por la fusión incompleta de los tubérculos, puede formarse un quiste en el trayecto.

Fundamentación científica de los efectos de la Auriculoterapia

Aspectos Generales del Sistema Nervioso Simpático

La parte simpática del SNV es la de mayor extensión, tiene una distribución mucho más amplia que el Sistema Parasimpático, ya que inerva todas las glándulas sudoríparas de la piel, los músculos erectores de los pelos, las paredes musculares de los vasos sanguíneos, el corazón, los pulmones y otras vísceras del abdomen y de la pelvis.
Tiene una estructura de carácter segmentario, por lo que su parte central está situada en los cuernos laterales de la **MÉDULA ESPINAL (ME)** a nivel de CVIII, Thl-LlI ó LlII en el núcleo intermediolateral, Fig 15 (**Porción Central del Sistema Nervioso Simpático**) aunque algunos autores plantean la participación del núcleo intermediomedial. Aquí se localizan los centros vasomotores, pilomotores y sudoríparos, y se considera que las diferentes partes de la **MÉ** influyen en la troficidad, termo regulación y el metabolismo.
La parte periférica del Sistema Simpático está compuesta por los troncos simpáticos, derecho e izquierdo (cadena ganglionar lateravertebral), situados a ambos lados de la columna vertebral desde la base del cráneo hasta el cóccix y formada por ganglios conectados entre sí por filetes nerviosos interganglionares (cordón intermedio).

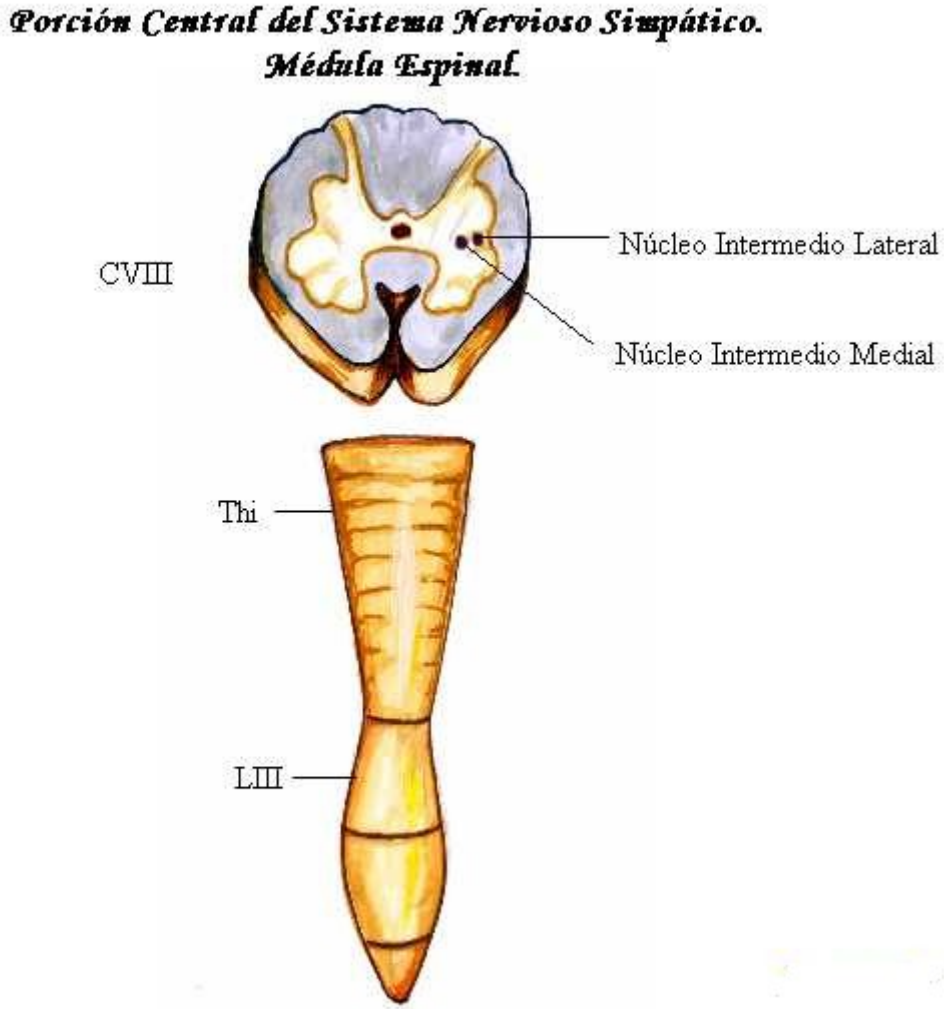

Fig 15

El ganglio cervical superior tiene un amplio territorio de inervación para los vasos cerebrales, las meninges, la hipófisis y al órgano de la visión, asegura la vasomotricidad de la cara, de las glándulas de la cabeza, de la glándula tiroides y de la laringe, participa en la inervación de la faringe y del esófago y forma parte del plexo cardíaco. Es decir, de él parten nervios para la cabeza, el cuello y el tórax, a los que se unen fibras procedentes del resto de los ganglios cervicales.

De manera general, estos nervios reparten sus fibras formando plexos alrededor de las arterias; por ejemplo, el nervio carótido externo, acompaña a la arteria homónima y sus ramos dan inervación a la oreja.

Vías nerviosas simpáticas:

*** Vía Eferente Simpática** Fig 16

Las fibras preganglionares son axones de las células nerviosas de loscuernos o astas laterales de la sustancia gris de la MÉDULA ESPINAL. Estas fibras salen por las raíces ventrales de los nervios espinales correspondientes, al que abandonan para formar los ramos comunicantes blancos y unirse a la cadena ganglionar, al alcanzar el tronco simpático las fibras preganglionares pueden comportarse de distintas maneras:

a) Terminar en el ganglio correspondiente

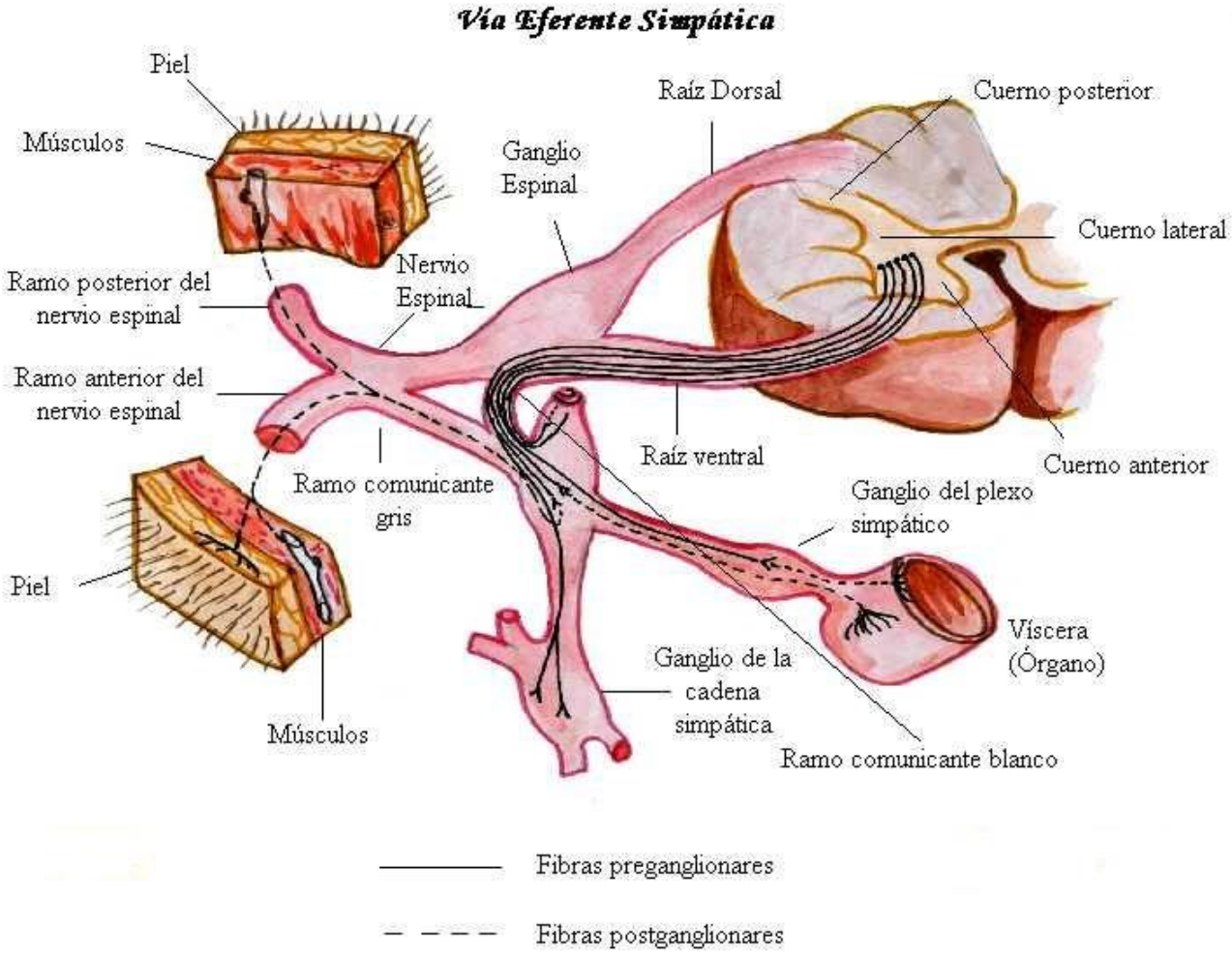

Fig 16

b) atravesar este ganglio y ascender o descender para terminar en un ganglio de nivel superior o inferior; o

c) atravesar el ganglio correspondiente sin interrumpirse en él, para luego emerger en uno de los ramos del tronco simpático y alcanzar un ganglio periférico.

Los axones de las células ganglionares constituyen las fibras postganglionares que se distribuyen por los órganos efectores de muy diversas formas:

a) llegan al nervio espinal a través del ramo comunicante gris, para luego distribuirse por los ramos ventrales y dorsales de los nervios espinales e inervar a los vasos sanguíneos, glándulas sudoríparas, folículos pilosos, etc. de su zona de inervación;

b) pueden pasar a un ramo interno de un ganglio para distribuirse a ciertas zonas o vísceras;

c) dirigirse a los vasos sanguíneos próximos al tronco simpático e inervarlos, o acompañarlos a ellos ya sus ramas en su distribución periférica; y

d) pueden ascender o descender a niveles superiores o inferiores antes de abandonar el tronco simpático por uno de sus ramos internos. por un ramo comunicante gris o junto con los vasos sanguíneos adyacentes.

Después de difundirse a través de los plexos. las fibras postganglionares se distribuyen principalmente a lo largo de los vasos sanguíneos o de algunos conductos.

Vía Aferente Simpática Fig 17.

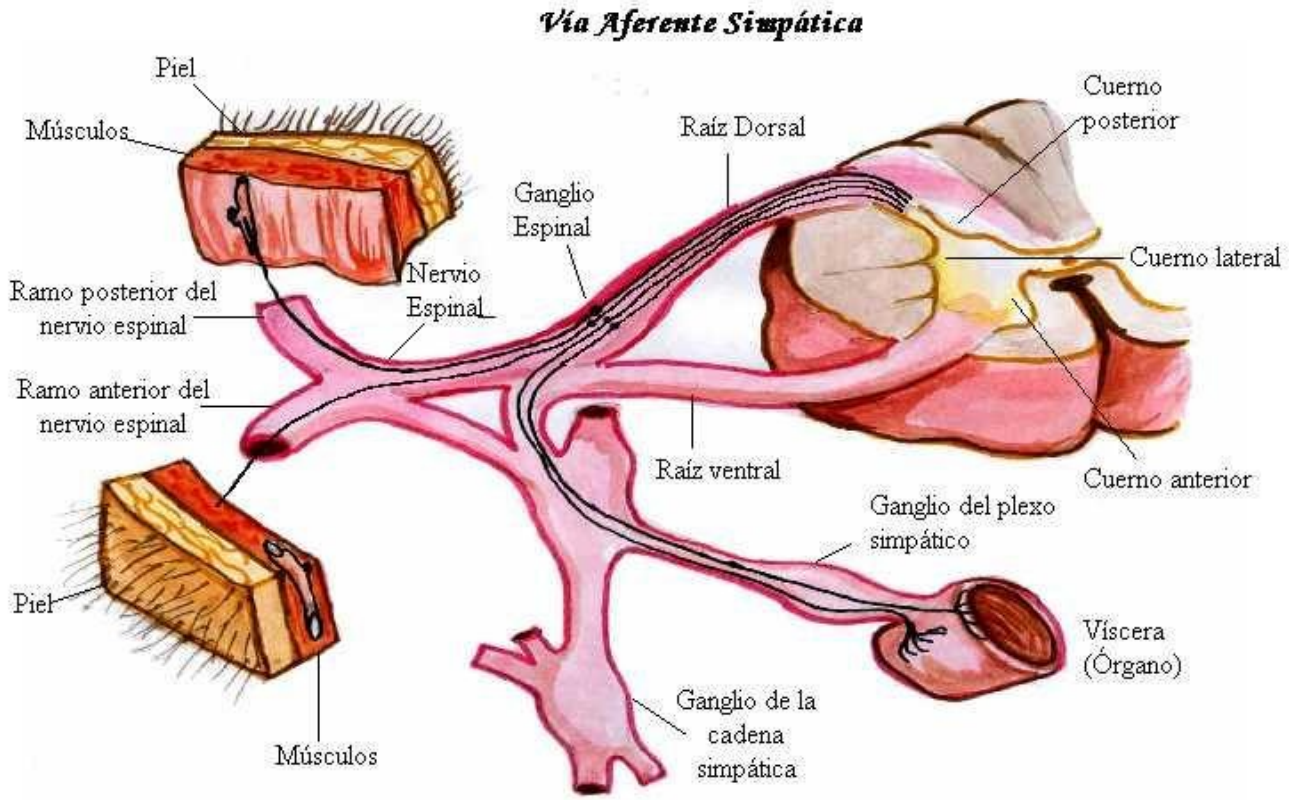

Fig 17

La sensibilidad visceral y de los vasos sanguíneos, transcurre por fibras A Beta, ADelta y B, que constituyen las prolongaciones periféricas de las células unipolares situadas en los ganglios nerviosos espinales. Sus prolongaciones centrales se dirigen por las raices

posteriores correspondientes hacia el Sistema Nervioso Central (SNC) – ME, cuerno posterior alcanzando las diversas vías de la sensibilidad, conscientes o no. Estas neuronas son las responsables de la conducción de los impulsos aferentes que inician los reflejos viscerales.
Los diferentes componentes de las vías nerviosas simpáticas forman el arco reflejo visceral y constituyen el sustrato anatómico en que se apoya la relación entre las vísceras y el SOMA, del que parte la explicación de los reflejos viscerocutáneo y cutivisceral.
Según Kohlrausch los reflejos viscerocutáneos nacen en las vísceras, tienen un trayecto que sigue los nervios simpáticos, pasan sin detenerse por el ganglio simpático y se incorporan al nervio espinal por los ramos comunicantes blancos, alcanzando el ganglio espinal donde se localiza la primera neurona de la vía aferente, la información continua por la raíz posterior o dorsal de la ME para arribar a través de contactos sinápticos a las neuronas del cuerno posterior de la sustancia gris. La parte eferente del reflejo ventral a través de una neurona situada en los cuernos laterales de la ME cuyo axón se dirige al ganglio de la cadena simpática por el ramo comunicante blanco, donde hace sinapsis con sus neuronas, y de las que parten fibras que se unen al nervio espinal llega información a la región cutánea inervada por el mismo segmento que inerva a la víscera.
Fig 18

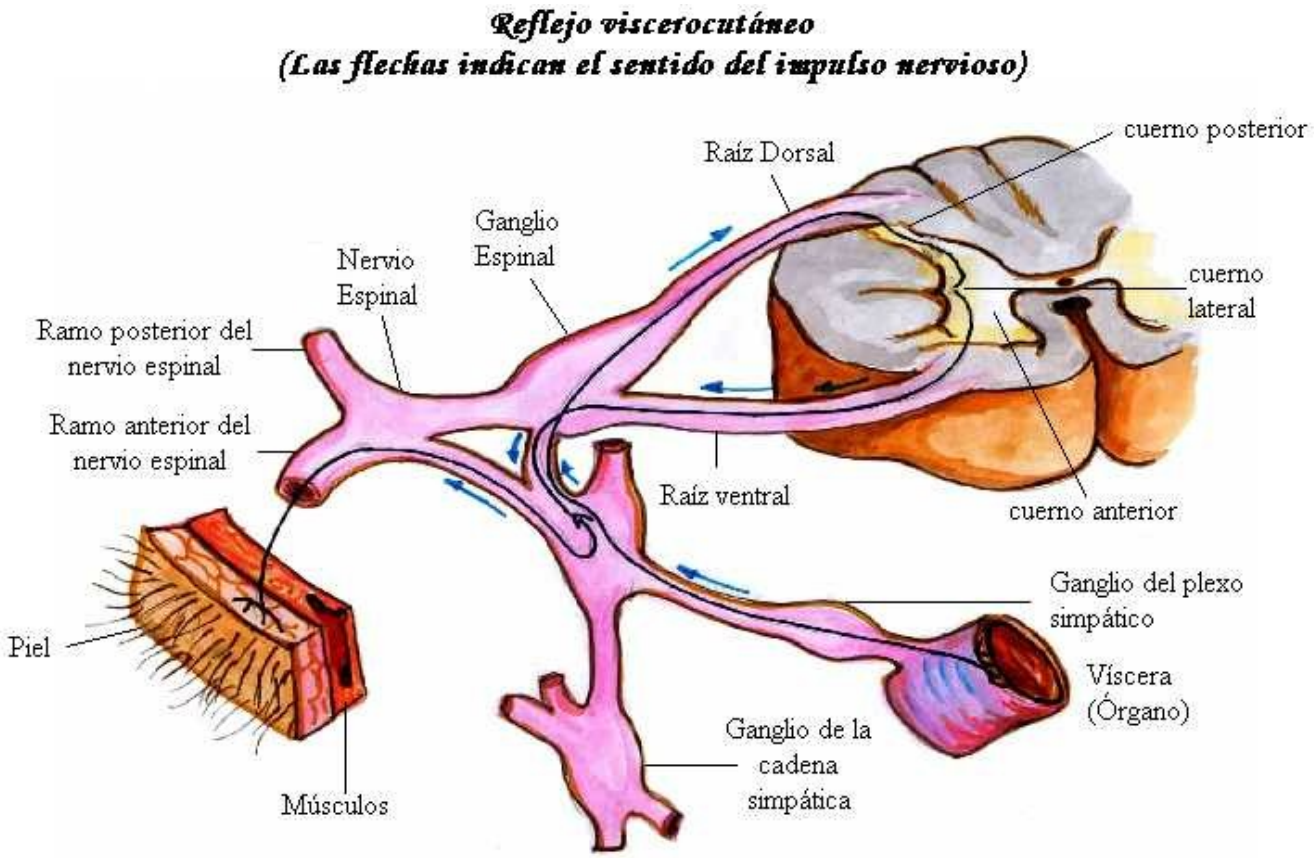

Fig 18

Los reflejos cutiviscerales se inician en la piel y siguen las vías sensitivas habitualmente descritas, pasando por el ganglio espinal raíz posterior o dorsal, hasta llegar al cuerpo posterior de la ME, a través de neuronas intercalares (de asociación) se dirigen a los núcleos simpáticos situados en el cuerno lateral y las prolongaciones, alcanzan la raìz

ventral, y por los ramos comunicantes blancos llega al ganglio de la cadena simpática. De las neuronas de este ganglio (o de ganglios intermedios) salen los axones que se dirigen a la víscera inervada por el mismo segmento del que parten fibras para una determinada zona cutánea. Fig 19

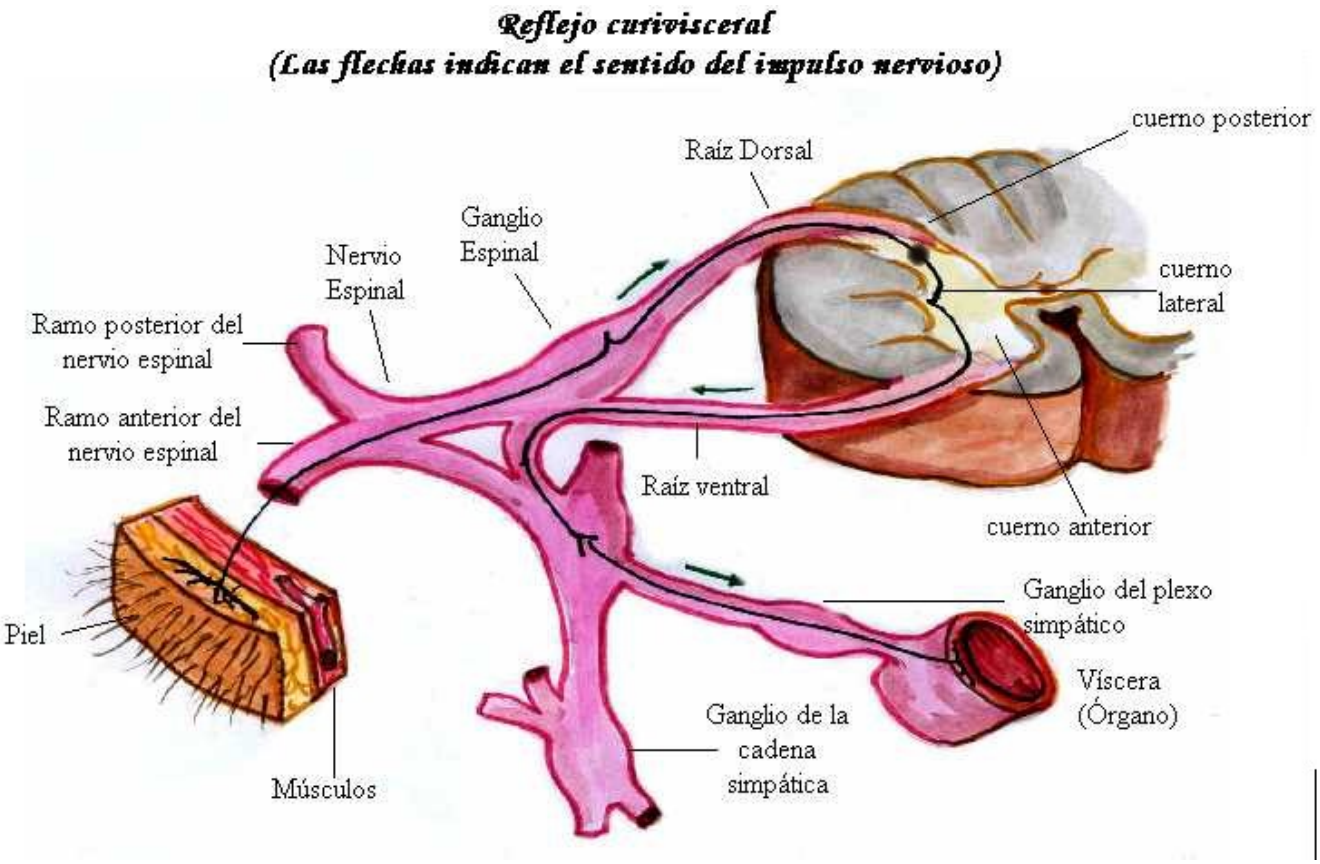

Fig 19

Estos reflejos son la base de la Teoría somatovisceral planteada por Félix Mann(1960) e Ishikawa (1949, 1962), así como de los denominados Segmentos cutáneos o Zonas de Zajarín -Head.

Por su extensa y particular forma de llegar a cada estructura orgánica el sistema simpático reúne en sus centros (ME) hasta el más ínfimo componente de nuestro organismo todo segmento medular de CVIII-Thl-Lil ó LIII está el centro autónomo simpático, el que inerva con sus fibras una región cutánea, vísceras y otras estructuras somáticas. De forma tal que, al extenderse por todos sus nervios, y tener conexiones con todas las áreas del cuerpo incluyendo los órganos internos no es sorprendente que en la superficie auricular estén representadas estructuras de las diversas cavidades y el SOMA, Fig 20 (**Inervación sensitiva de la oreja por ramas del plexo cervical. (Trayecto del impulso cervical hasta la médula**) lo que se explica por las conexiones intrasegmentarias, intersegmentarias y de los segmentos con los suprasegmentos, que más adelante ampliaremos.
La inervación por medio del Sistema Nervioso de la vida de relación posee una sensitiva y otra motora.

Inervación Sensitiva:

- Se realiza a través de los siguientes nervios:
- Nervio Auricular Magno (rama sensitiva del plexo cervical)

- Nervio Occipital Menor (rama sensitiva del plexo cervical)
- Nervio Auriculotemporal (emerge del nervio mandibular, rama del trigémino)
- Ramo Auricular del Nervio Vago
- Ramas anastomóticas de los nervios Facial y Glosofaríngeo con los anteriores.

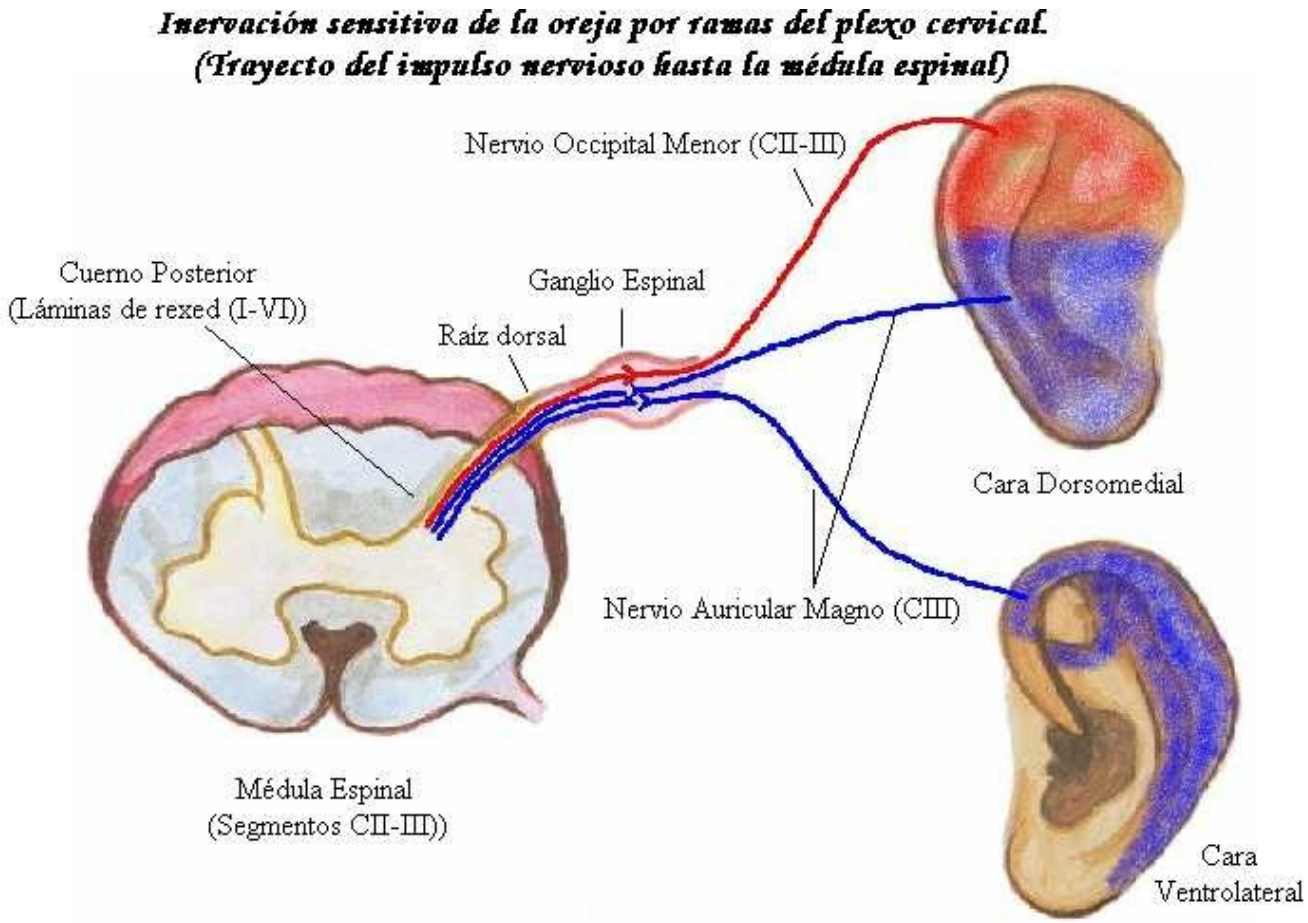

Fig 20

Transmisión de impulsos por vía de estos nervios hasta los centros del Tronco Encefálico (TE) y la ME

El Nervio Auricular Magno (CIII) inerva en la cara ventrolateral la mayor parte de su superficie: hélice (excepto la raíz y parte de la porción anterior), antehélice, canal del hélice y tercio posterior del lóbulo. En la cara dorsomedial inerva los dos tercios inferiores de los detalles anatómicos formados por la impresión que dejan en ella el hélice, el canal del hélice (eminencia del canal del hélice), el antehélice y el lóbulo.
El Nervio Occipital Menor (CII y CIII) inerva el tercio superior de la cara dorsomedial.
La sensibilidad térmica, dolorosa y táctil de estas partes de la oreja, transcurre por fibras de estos nervios, que están constituidas por prolongaciones periféricas de las neuronas sensitivas del ganglio espinal. El impulso continúa su trayecto por la raíz dorsal y las prolongaciones centrales de las células ganglionares, y llega al cuerno posterior de la ME haciendo sinapsis con diferentes tipos de neuronas distribuidas en las láminas de Rexed (I-VI), en dependencia del tipo de estímulo aplicado
El asta (cuerno) posterior de la ME constituye un importante elemento que permite la integración de estímulos sensoriales, incluyendo los térmicos y dolorosos, procedentes del SOMA, que son conducidos hasta allí por fibras nerviosas A Delta y C, las que

hacen sinapsis con neuronas que responden a este tipo de estímulo, localizadas fundamentalmente en las láminas II y III (sustancia gelatinosa), aunque, según diversos autores también se distribuyen por las láminas I (Zona de Waldeyer), IV-V (núcleos propios) y VI (núcleos torácicos).
Algunas de las láminas se interconectan (I y II). Las neuronas secundarias de las láminas antes mencionadas envían axones a otros segmentos por medio de sus fibras intersegmentales, otras (la mayoría) cruzan la línea media por la comisura blanca anterior y forman el Tracto Espinotalámico Lateral.
Hay autores (Miralles) que plantean que los estímulos térmicos no dolorosos son trasmitidos por fibras A Beta; por lo que es probable que transcurran junto a las fibras para el tacto, y tal vez no con la del dolor.

Se admite que los estímulos dolorosos utilizan otras vías alternativas que parten del cuerno posterior para llegar a los suprasegmentos (Funículo posterior, Tractos Espinorreticular y Espinorectal).

La sensibilidad táctil no discriminativa es trasmitida por fibras A Beta que transcurren por la raíz dorsal, y es recibida por células nerviosas en las láminas III-IV, cuyos axones cruzan la línea media y forman el Tracto Espinotalámico Anterior, que al igual que la sensibilidad dolorosa puede usar otras vías.

La sensibilidad táctil discriminativa y la presión, se trasmiten por fibras A Beta y A Gamma, respectivamente (que son prolongaciones centrales de las neuronas del ganglio espinal y ascienden por el funículo posterior a los núcleos Grácil y Cuneiforme de la Médula Oblongada (MO).
Estímulos propioceptivos inconscientes van por fibras A Alfa (se plantea también la participación de fibras A Beta) hacia las láminas IV-VI (principalmente a la V y VI) del cuerno posterior de la ME. De los cuerpos neuronales de estas láminas parten fibras que cruzan el plano medio y forman Tracto Espinocereberal Anterior, otras fibras ipsilaterales participan en la formación del Tracto Espinocerebelar Posterior. Sin embargo, los propioceptivos conscientes lo hacen por fibras A Beta que llegan al funículo posterior como parte de los Tractos Grácil y Cuneiforme para llegar a los núcleos del mismo nombre situados en la MO.
Está demostrado que es característico, en muchas células nerviosas del asta posterior de la ME, la superposición o convergencia de funciones, lo que les da la posibilidad activarse al recibir aferencias de diferente origen y naturaleza; esto permite que en sus varias láminas y núcleos se realicen la mayor parte de los mecanismos de modulación de los estímulos que le llegan (nociceptivos en la sustancia gelatinosa} dando lugar a una interacción entre estados excitatorios e inhibitorios. Estos estímulos son modulados también por haces descendentes formados por fibras procedentes de estructuras nerviosas situadas por encima de la ME (Tracto Retículoespinal y Corticoespinal lateral).
La sensibilidad que se trasmite por los nervios craneales es recogida según el estímulo aplicado por el mismo tipo de fibras que en la ME.
El Nervio Auriculotemporal, a través de su ramo auricular anterior, inerva la fosa triangular, raíz y parte de la porción anterior del hélice, trago, antitrago, incisura intertrágica; parte anterior del lóbulo, además ofrece inervación propioceptiva a los músculos oreja fig 21
Cuando se estimulan los receptores de la sensibilidad general de estas zonas, el impulso nervioso recorre el nervio hasta llegar al Ganglio Trigeminal (de Gasser}. Las prolongaciones centrales de las neuronas ganglionares conducen la información a los núcleos sensitivos del trigémino (centros sensitivos trigeminales del tronco encefálico. Los impulsos táctiles van por la raíz sensitiva del trigémino a los núcleos sensitivo principal, a las porciones oral e interpolar del núcleo del tracto espinal y a las láminas III y IV de la porción caudal de este mismo núcleo. Fig 21

La sensibilidad térmica y dolorosa es recibida por las láminas I, II, V y VI de la porción caudal del núcleo del tracto espinal; sin embargo, las láminas I y II son las de mayor participación en la recepción de este tipo de sensibilidad proveniente de la oreja, debido a que 1as fibras que forman las ramas del nervio mandibular se colocan en una posición más craneal con respecto al resto de las fibras que forman las ramas trigeminales. Fig 21
Estimulos propioceptivos son conducidos al núcleo del tracto mesencefálico por las prolongaciones periféricas de sus neuronas unipolares, las que atraviesan el ganglio trigeminal sin detenerse en él y luego forman parte de la raíz sensitiva del trigémino. De esta forma, las neuronas unipolares de este núcleo son neuronas sensoriales primarias situadas en el SNC. Fig 21.

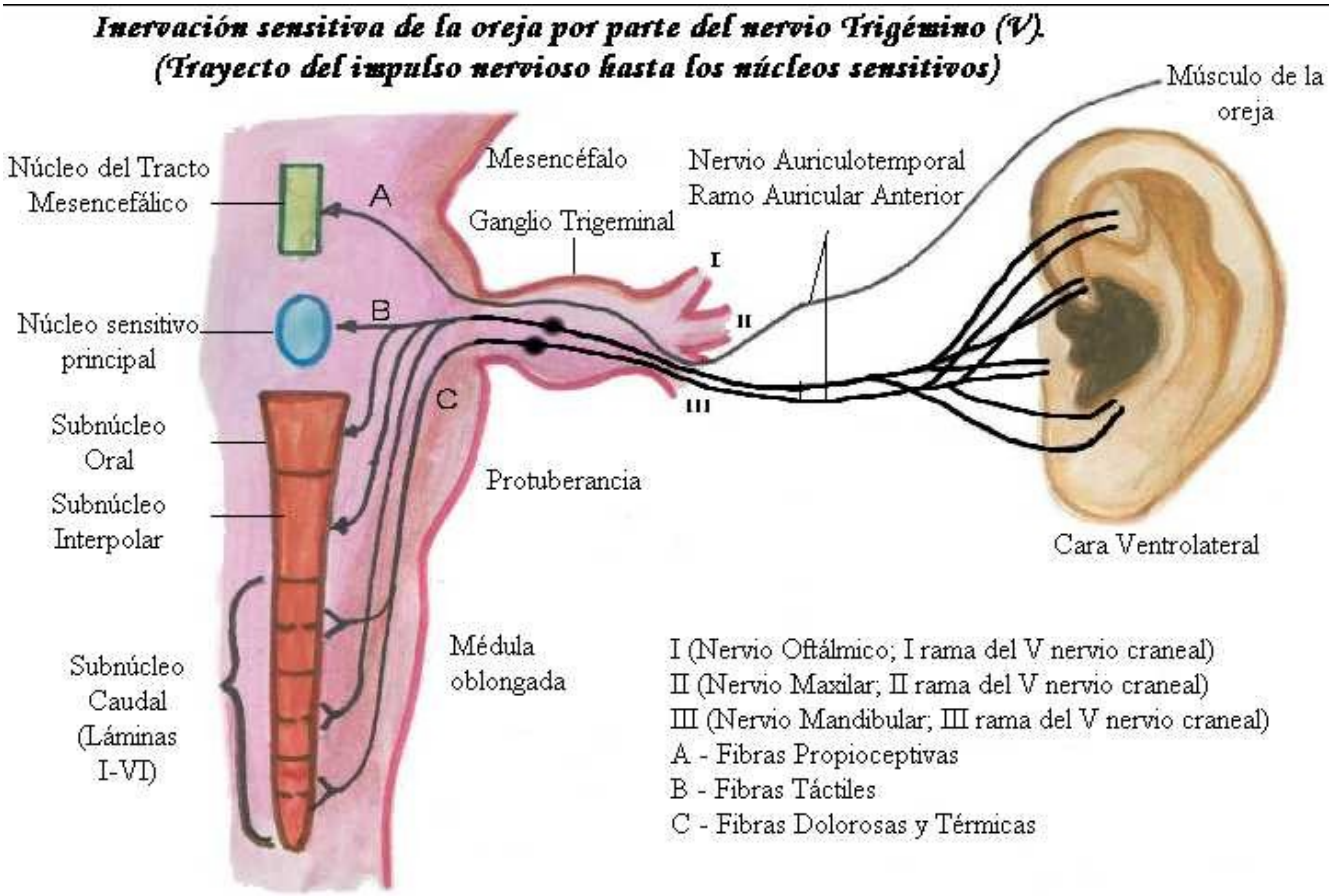

Fig 21

Por fibras procedentes del Nervio Vago y de ramos comunicantes del Glosofaríngeo Facial se inerva la concha en la cara ventrolateral; la eminencia de la concha en dorsomedial es inervada por fibras sensitivas de estos tres nervios que se añaden al nervio auricular posterior del Facial. Fig 22
Los estímulos sensitivos generales (tacto, temperatura y dolor) son captados en por el nervio vago, mediante sus fibras procedentes de las células nerviosas unipolares de su ganglio superior (yugular) que forman el ramo auricular.
Estos impulsos son trasmitidos por las prolongaciones centrales a las células nerviosas más caudales del núcleo del tracto solitario (NTS), que es el núcleo sensitivo común para los nervios Vago, Facial y Glosofaríngeo. Fig 22
Se tiene la opinión de que parte de las fibras aferentes somáticas penetran en el bulbo y terminan en el núcleo del tracto espinal del trigémino y en el núcleo dorsal del vago.
La sensibilidad general captada por el Nervio Glosofaríngeo es conducida como sigue: el impulso puede ser trasmitido hacia el ganglio inferior del glosofaríngeo a través del

ramo comunicante para el nervio vago (formado por las prolongaciones periféricas de sus neuronas), las prolongaciones centrales que parten de las neuronas ganglionares alcanzan las células nerviosas de la parte media del NTS. Un grupo de fibras que emergen del ganglio inferior se dirigen al ganglio superior del vago, acompañando la raíz sensitiva de éste hasta el NTS. Fig 22

Se tienen datos de que las fibras de la sensibilidad general relacionadas con el glosofaríngeo, terminan en el núcleo del tracto espinal del trigémino.

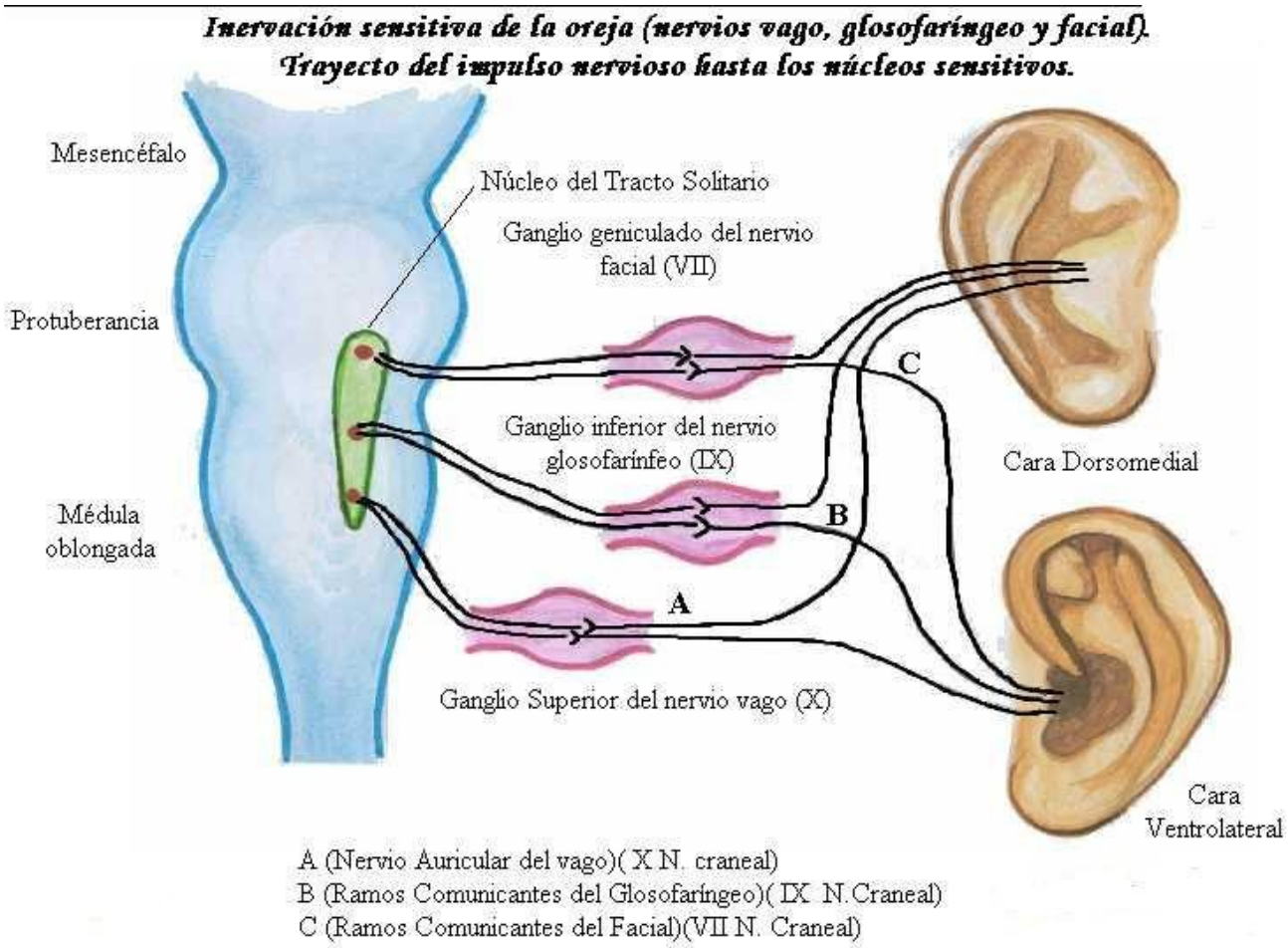

Fig 22

Cuando la sensibilidad es recogida por el Nervio Facial se realiza a través de sus fibras auriculares (para algunos muy escasas) que van en la composición del nervio cuerda del tímpano hasta el ganglio geniculado (sensitivo), las prolongaciones centrales de sus células llegan a la parte superior (craneal) del NTS.
Por sus conexiones con el glosofaríngeo y el vago, el impulso nervioso puede dirigirse a los centros del Tronco Encefálico (TE). Fig 22 También se hace referencia a las conexiones de las fibras sensitivas del facial con el plexo cervical (Nervio Auricular Magno). Muy escasas fibras nerviosas sensitivas del facial terminan en la parte caudal del núcleo del tracto espinal del trigémino.
De este modo se evidencia una amplia imbricación de fibras nerviosas sensitivas en la superficie auricular, describiéndose por varios autores plexos nerviosos subcutáneos en algunas zonas de la oreja. Así, cualquier estímulo (térmico, doloroso, táctil y presión) aplicado en determinado punto o zona de ésta, puede ser trasmitido a los centros

nerviosos del tronco encefálico mediante las fibras de uno o varios de estos nervios, que forman la parte periférica de las vías nerviosas sensitivas.

Inervación Motora

Está garantizada por el nervio auricular posterior del facial.

Interconexiones

En el SNC se realizan las más amplias, disímiles e insospechadas conexiones. Por supuesto, los núcleos de los nervios craneales y de las láminas de la sustancia gris de la ME a los que llega la sensibilidad auricular no son la excepción, y aún más, contribuyen a formar complejos enlaces entre éstas y diversas estructuras nerviosas del organismo

Núcleos Sensitivos del Nervio Trigémino:
Estos núcleos, además de recibir fibras de la raíz sensitiva del nervio, establecen múltiples conexiones. La mayoría de las fibras que nacen de ellos cruzan el plano medio y asciende por el lemnisco trigeminal hasta el núcleo ventral posteromedial (VPM) del tálamo, para luego a través de fibras talamocorticales alcanzar los lóbulos parietal (giro postcentral-Campos 1,2,3- y lobulillo parietal superior - Campos 5, 7-), frontal y temporal
Existe un cuarto sistema de proyección (no cortical) para la sensibilidad dolorosa que pasa desde los núcleos talámicos a los hipotalámicos y provoca los reffejos vicerohormonales.
Algunas fibras sin embargo, ascienden al tálamo con un curso homolateral llegando al núcleo VPM, otras parten de los núcleos sensitivo principal y del tracto mesencefálico cruzan el plano medio y se añaden al lemnisco medial para llegar al núcleo ventral posterolateral (VPL). Fig 23

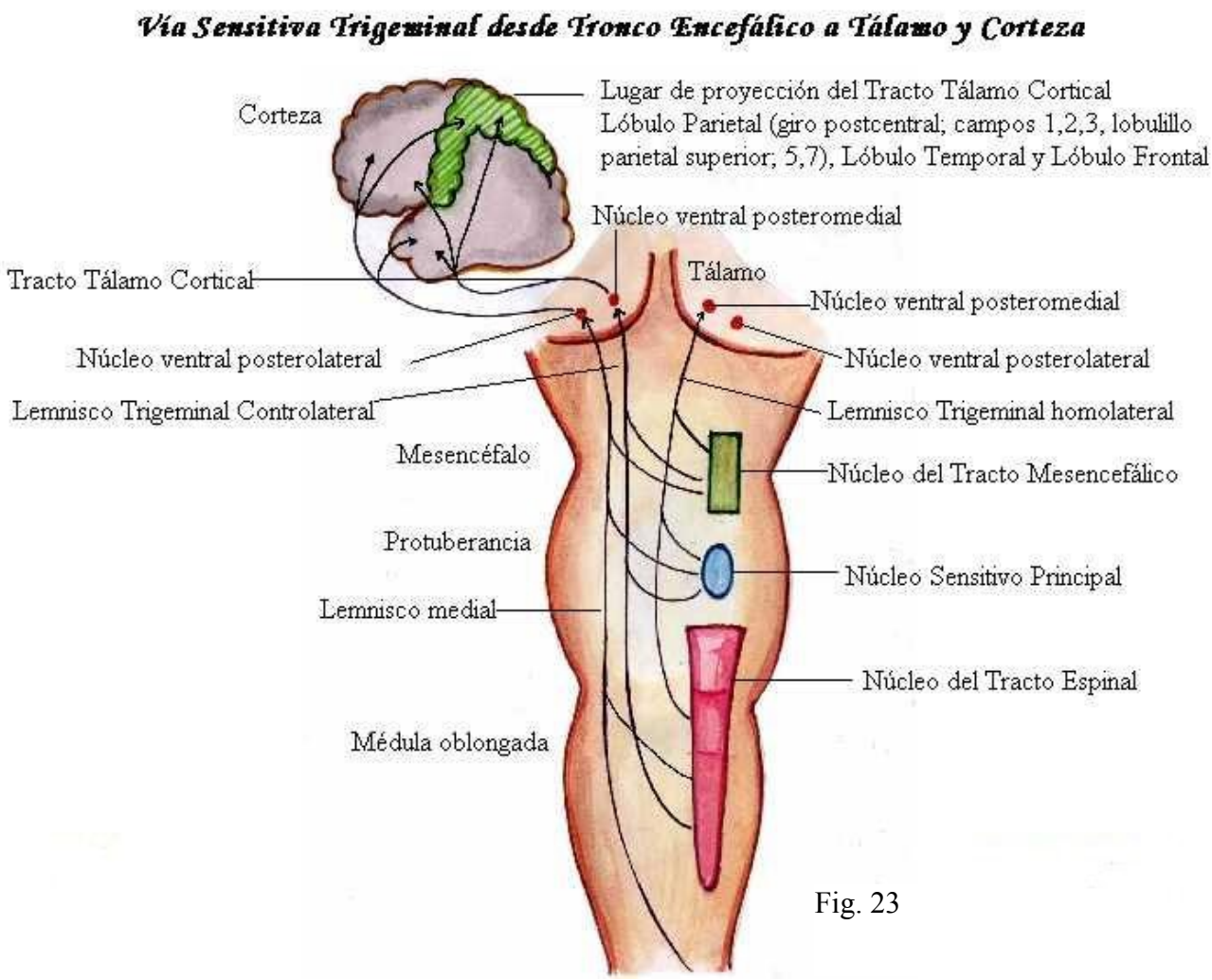

Fig. 23

Se ha descrito que ramos colaterales, tanto de neuronas aferentes primarias (del gangliotrigeminal o del núcleo del tracto mesencefálico) como secundarias (de los otros núcleos sensitivos de trigémino), alcanzan otras regiones centrales, pudiendo terminar en el núcleo masticatorio (núcleo motor del trigémino), lo que es importante para los movimientos reflejos de la masticación; y en los núcleos motores de los nervios facial, hipogloso, oculomotor, troclear y accesorio (mediante el fascículo longitudinal medial) constituyendo vías para numerosos reflejos como el corneal, parpadeo, succión, movimientos combinados de los ojos, etc también conectan con la Formación Reticular (FR) (que influye en el procesamiento somatosensorial). Fig 24

Las conexiones con el techo mesencefálico trasmiten impulsos probablemente táctiles, térmicos y dolorosos. El contacto nervioso de sus fibras llega de igual modo al hipotálamo, en el que se produce la liberación de hormonas y a través de él se enlaza con núcleos, que constituyen centros vegetativos superiores. Fig 24.

Fig 24

Además, establece conexiones con el subtálamo (conjunto de estructuras que constituyen importante lugar de integración de varios centros de control motor), y con el cerebelo por vía directa por el Tracto Trigéminocerebelar, originado en el núcleo del mesencefálico; o por vía indirecta asociándose a otras fibras que van al cerebelo se le considera uno de los centros superiores del sistema nervioso vegetativo, interviene en la coordinación de los movimientos y en la adaptación del organismo a la gravedad y a la inercia).

Por otra parte, la porción caudal del núcleo del tracto espinal recibe conexiones de las raíces dorsales de los nervios espinales superiores (Tracto Dorsolateral o de Lissauer debido a su similitud en cuanto a distribución neuronal con el cuerno posterior de (sustancia gelatinosa) Fig 24. También le llegan fibras de las regiones sensorimotoras de la corteza cerebral.

Existen interneuronas a nivel de los núcleos sensitivos del trigémino, que los relacionan entre si y que una vez activadas, modulan la información dolorosa que a ellos llega.

Gray plantea que existen conexiones con otros centros superiores, aunque sus detalles no han sido establecidos en el cerebro humano.

Núcleo del Tracto Solitario:

Este núcleo recibe información de la sensibilidad especial (gustativa) por los nervios Vago, Glosofaríngeo y Facial; de la sensibilidad visceral de la faringe, esófago, gran parte de otros órganos huecos del sistema digestivo y de órganos torácicos por medio del glosofaríngeo y del vago; y de la sensibilidad general de la oreja por los tres nervios. Es conveniente recordar que ésta última llega al núcleo del tracto espinal del trigémino Se ha descrito que el NTS recibe fibras del cerebelo (modulador de las fibras sensoriales

ascendentes), de la corteza cerebral (que igualmente ejerce influencia moduladora el Tracto Corticonuclear) y de la ME.
Del NTS parten fibras que llevan información de la sensibilidad general somática hacia el tálamo (núcleo V PM). Las fibras gustativas secundarias que de él salen, cruzan la línea media (lemnisco gustativo) y ascienden acompañando al lemnisco medial, al lemnisco trigeminal o al fascículo longitudinal medial para alcanzar el núcleo VPM deI tálamo Fig 25

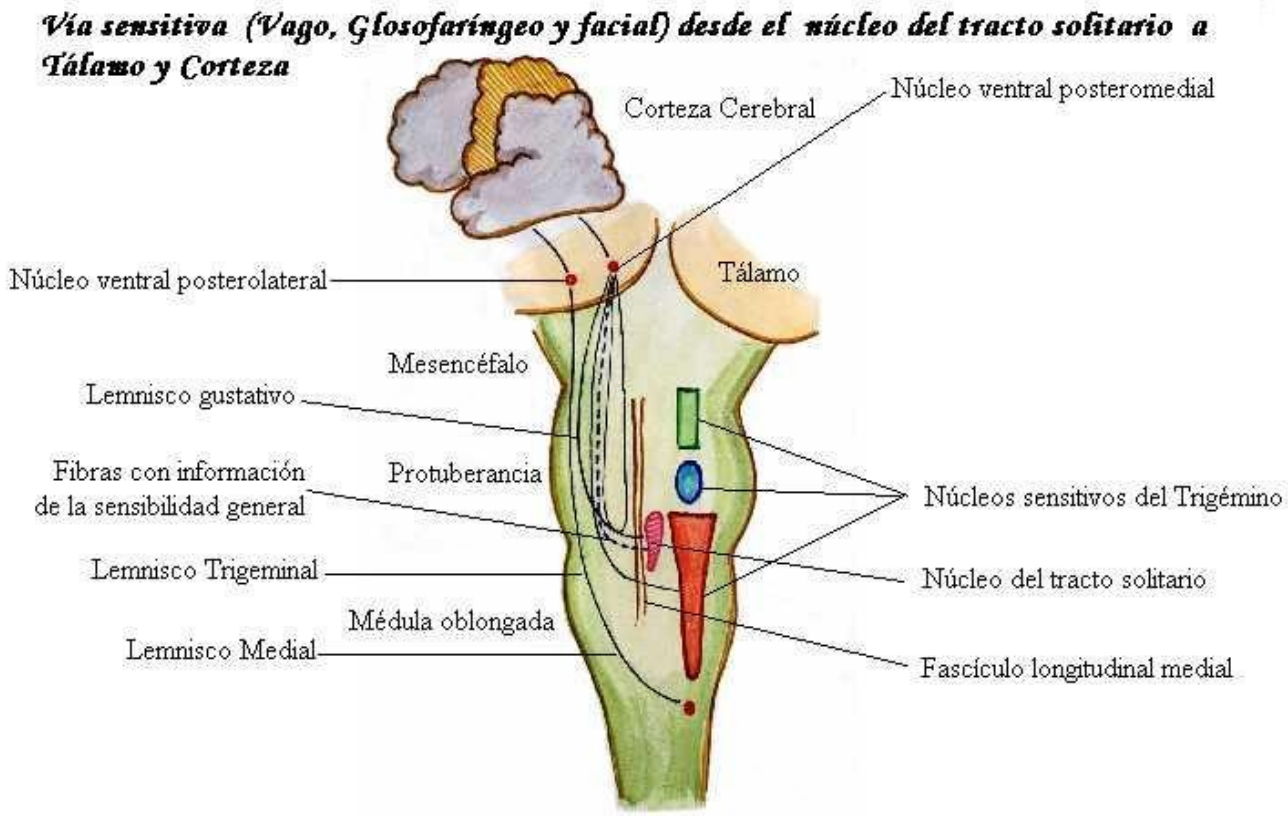

Fig 25

Otras ascienden homolateralmente al hipotálamo por medio del fascículo longitudinal dorsal y del pedúnculo mamilar (fascículo tegmento mamilar). De cualquier forma las vías por las que llegan al tálamo estos dos tipos de sensibilidades (general y especial) procedentes del NTS no están claramente definidas Fig 26.

Otras fibras salen del NTS y hacen sinapsis con el Núcleo Dorsal del Vago (NDV). Hay autores que aseguran la fusión de estos dos núcleos por su extremo caudal. conexiones posiblemente formen parte de los arcos reflejos viscerales que no se hacen conscientes. También se enlazan con la FR (para formar vías reflejas en relación con la gustación), con los núcleos salivatorios de los nervios Facial y Glosofaríngeo (para la secreción salival en relación con los cambios gustativos), con otros núcleos de nervios craneales y con la ME por medio del Haz Solitarioespinal. Fig 26

Por ello no puede considerarse al NTS como un simple relevo de las vías antes descritas, hay otros sistemas que convergen en él, incluyendo fibras ascendentes de la ME, fibras vestibulocerebelares y corticonucleares descendentes; por lo que es probable que se produzca en este núcleo una interacción entre los canales de información y que

sus características de trasmisión estén moduladas por la actividad de las fibras descendentes de la corteza cerebral.

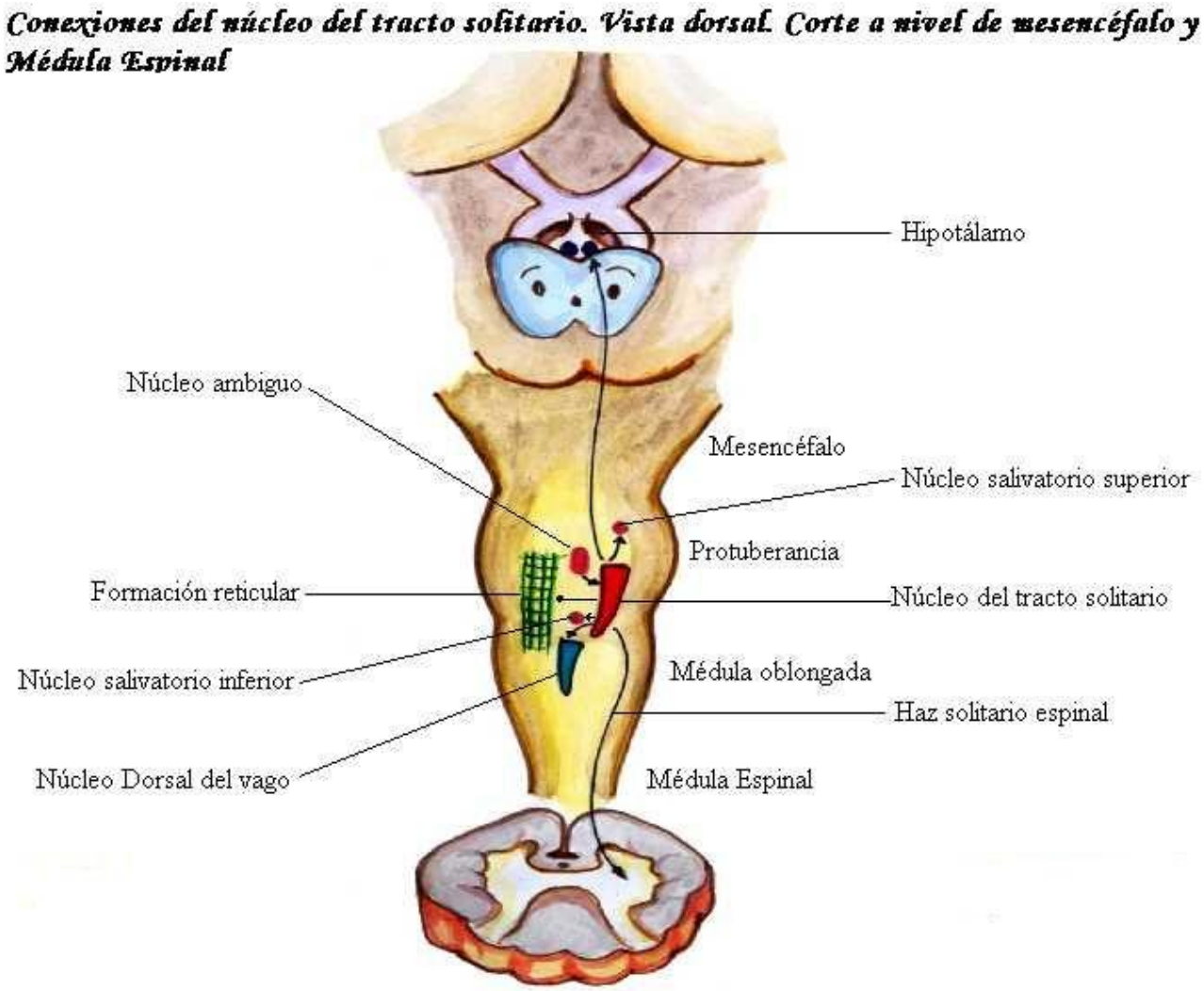

Fig 26.

Núcleo Dorsal del Vago (NDV):

El NDV juega un papel preponderante en la recepción de información sensitiva visceral, procedente del territorio de inervación del Vago y del Glosofaríngeo, pues posee tipos celulares relacionados con impulsos aferentes viscerales. También establece conexiones con la FR del TE y recibe vías descendentes del hipotálamo, por el que ejercen indirectamente su influencia la neocorteza frontal, estructuras límbicas y el tálamo bases del componente afectivo que acompaña los trastornos vegetativos. Fig 27

El NDV extiende sus fibras visceromotoras (parasimpáticas) a la musculatura lisa y a la glándulas de toda el área de inervación vegetativa del nervio Vago Fig 27.

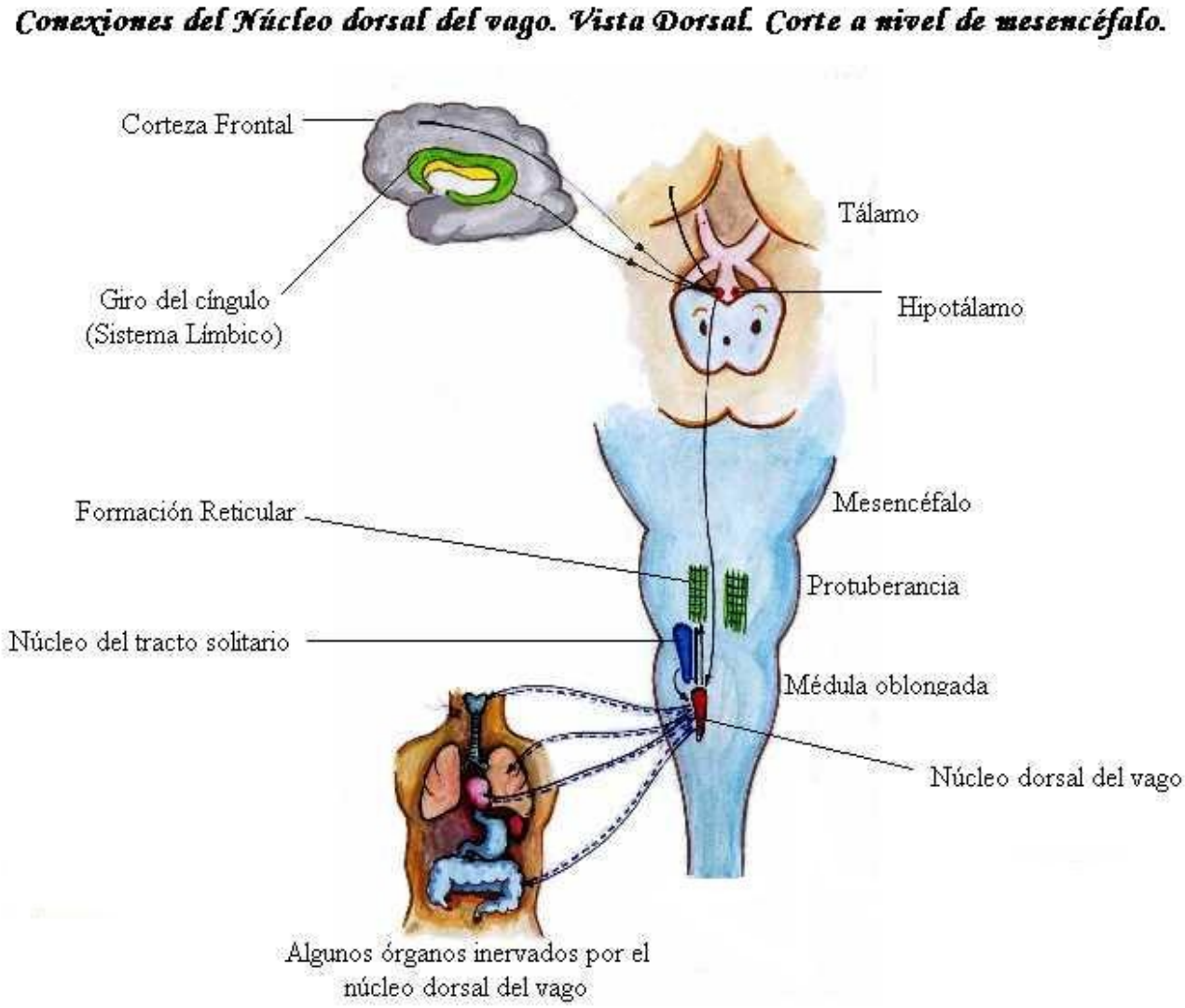

Fig 27

Cuerno Posterior de la Médula Espinal

De sus diversas láminas parten los Tractos Espinotalámico Anterior y Lateral (cuyas fibras se cruzan a nivel espinal y forman el lemnisco espinal), que trasmiten impulsos táctiles no discriminativos, de temperatura y dolor, respectivamente.

La sensibilidad táctil discriminativa y propioceptiva consciente es conducida por los Fascículos Grácil y Cuneiforme que llegan a los núcleos de igual nombre en la MO; de sus células parten axones que se arquean y pasan al lado contrario constituyendo la decusación del lemnisco medial; los impulsos trasmitidos por todos estos tractos son recibidos en el tálamo por el núcleo VPL. En su paso por la ME manda colaterales a los núcleos del asta posterior. Fig 28

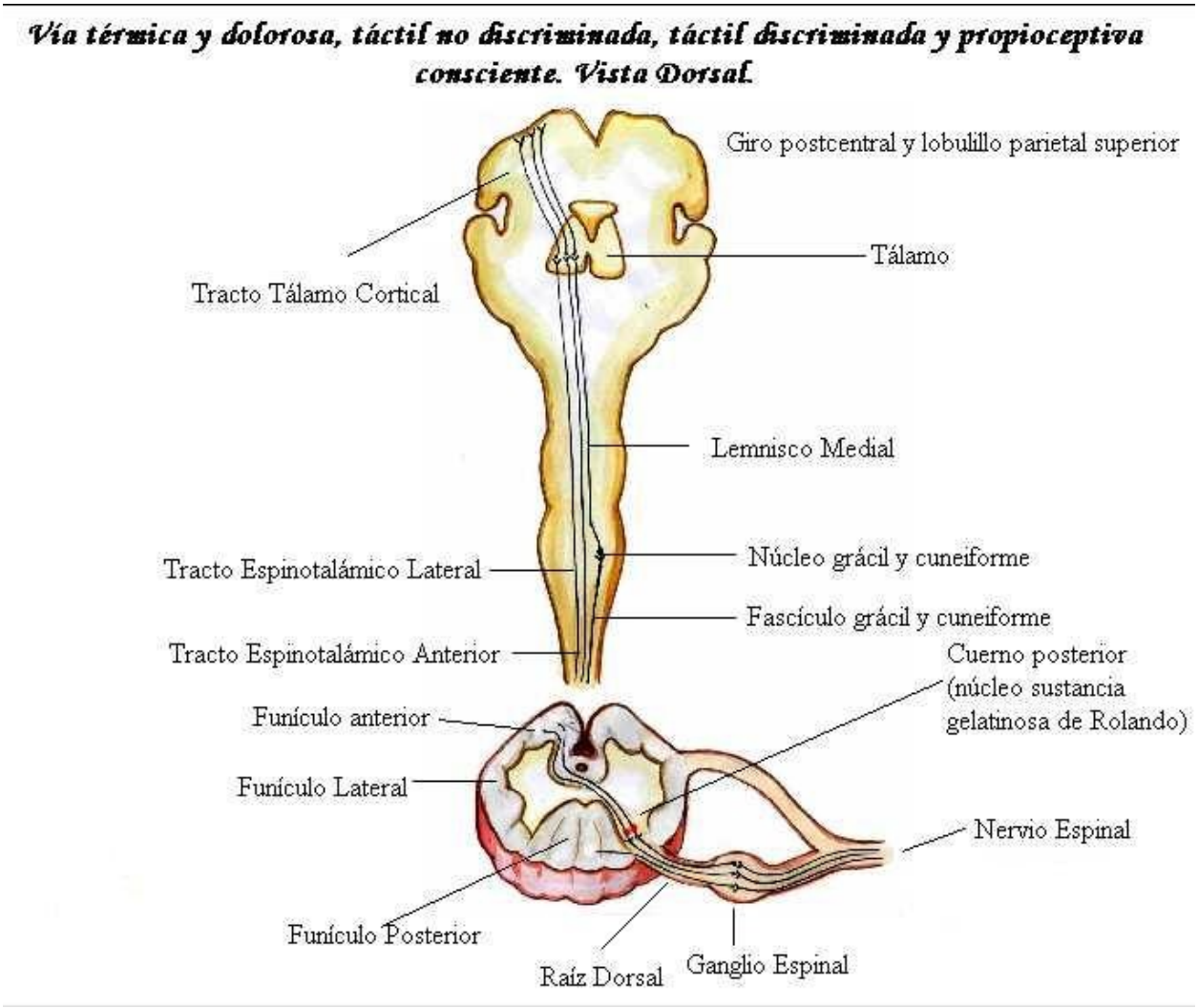

Fig 28

Impulsos propioceptivos inconscientes se trasmiten por los Tractos Espinocerebelar Anterior y Posterior al cerebelo; el Anterior sufre una doble decusación, la primera a nivel espinal y otra a nivel protuberencial, para llegar a la corteza del cerebelo del mismo lado; el Posterior no sufre entrecruzamiento de fibras, terminando en la corteza cerebelar homolateral.(Fig 29)

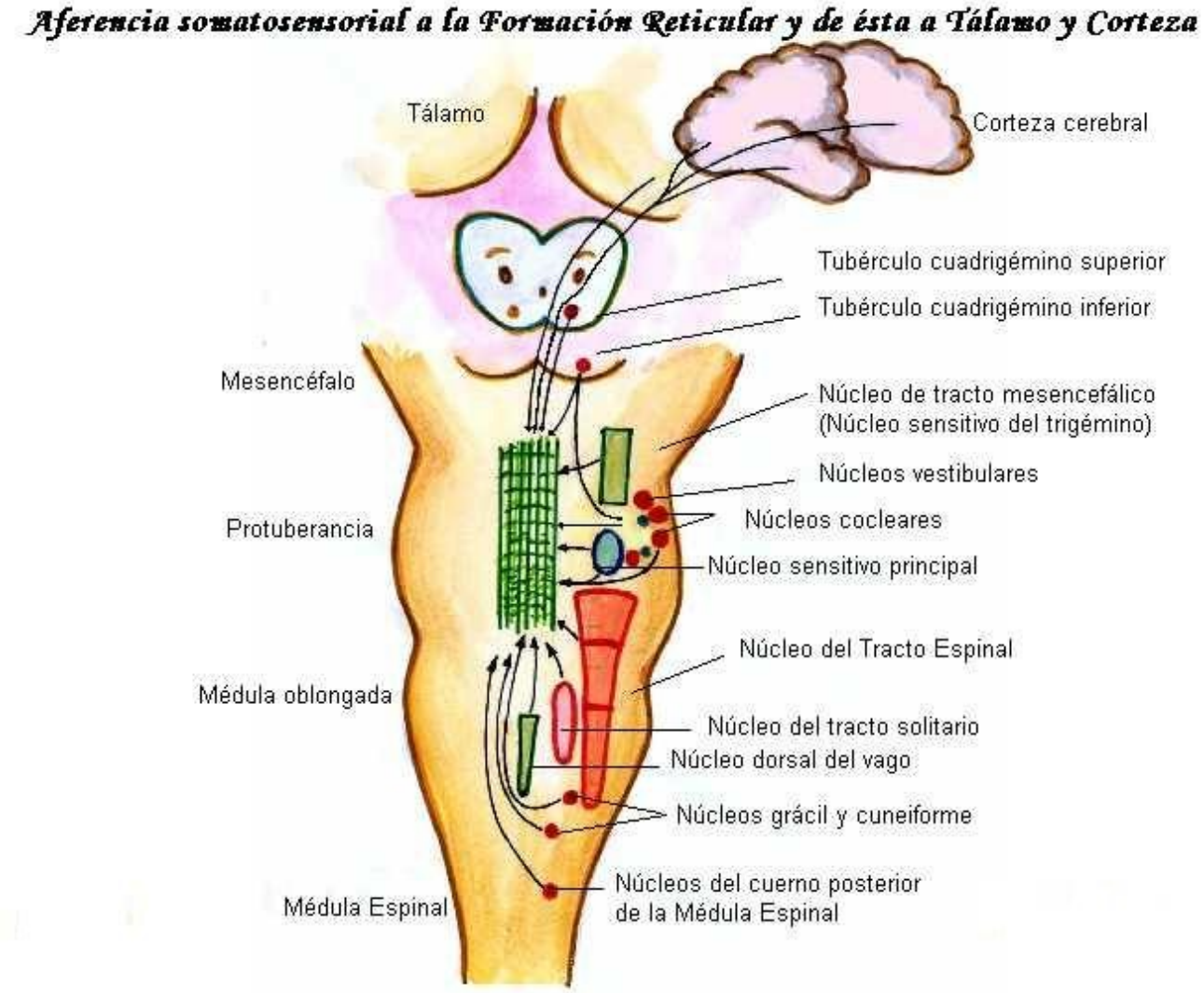

Fig 29

Hay fibras que van a núcleos de la FR, constituyendo las vías espinorreticulares {polisnápticas), que pueden ascender por el lado contrario o por el mismo lado acompañando a los tractos espínotalámicos. Sus células de origen pueden ser inhibidas selectivamente por fibras descendentes de las porciones motoras y sensoriales de la corteza cerebral, de la corteza del cerebelo y de ciertas regiones de la FR del TE. A esta vía se le considera de gran participación en el componente motivacional - afectivo y en la activación de sistemas endógenos en el control del dolor -.

De las láminas del cuerno posterior parten fibras hacia el mesencéfalo (tubérculo cuadrigémino superior) para formar el Tracto Espinotectal o Espinomesencefálico, éstas cruzan la línea media y están relacionadas con los movimientos de la cabeza y los ojos hacia la fuente de estimulación, algunas de sus fibras pasan al tálamo y al sistema límbico, por lo que se considera que intervienen en el dolor y otras modalidades de sensibilidad participando en su componente afectivo. Otras forman el Tracto Espinoolivar que conduce información procedente de receptores propioceptivos (inconscientes) y cutáneos (no discriminativos) hacia el núcleo olivar accesorio.

Existen fibras intersegmentarias horno y contralaterales, así como el Tracto dorsolateral (Lissauer) formado por fibras de las raíces dorsales que ascienden y descienden alcanzando uno o dos segmentos; a este tracto se le añaden axones de la sustancia

gelatinosa y está presente en toda la ME, contribuyendo a la difusión de la información sensitiva, importante para la terapia auricular y acupuntural.
Las láminas del cuerno posterior envían axones a las láminas intermedias y a las de cuerno anterior, formando así el arco reflejo segmentario.
Por otro lado, gran parte de las fibras corticoespinales ventral y lateral, procedentes de las corteza sensorimotora terminan en las láminas IV-VI, extendiéndose ventralmente por medio de interneuronas hacia el cuerno anterior e influyendo sobre neuronas motora que inervan los músculos esqueléticos, su acción es facilitadora sobre los músculo flexores e inhibidora de los extensores.
El Tracto Rubroespinal desciende acompañando al corticoespinal, sus fibras terminan principalmente en las láminas V-VII, este solapamiento de fibras sugiere una interacción de sus efectos en las neuronas motoras mediante interneuronas. En su trayecto envía fibras a las neuronas motoras de los nervios craneales sobre las que influye. Está relacionado con los movimientos de los miembros inferiores.
La ME no sólo recibe la influencia de los centros superiores a nivel de los cuernos posteriores, hay fibras que van al asta anterior en composición de los Tractos Tectoespinal, Reticuloespinales, Vestibuloespinal y Olivoespinal, facilitando o inhibiendo los núcleos motores y contribuyendo a mantener el tono muscular y el equilibrio.

Formación Reticular (FR):
La FR presenta enlaces recíprocos con todas y cada una de las principales partes del SNC y por ello influye en las actividades conductuales desde el nivel más elemental al más complejo.
Sus complejas conexiones y funciones, no permiten tratarla sólo como una zona de actividad neuronal para dar explicación a cualquier fenómeno que no puede ser explicado, o por el contrario asignarle un rol funcional simple a sus grupos neuronales o a neuronas individual. La mayoría de los autores están de acuerdo en incluir dentro de la FR ciertas áreas profundas del diencéfalo, mesencéfalo, protuberancia, MO y ME. Para Gray no todos piensan igual respecto a la inclusión de ciertas regiones de la sustancia gris central de la ME.

Su árbol dendrítico se entrecruza secuencialmente y establece sinapsis con la complejísima agregación de haces ascendentes y descendentes, que abarcan componentes de muy diversa procedencia; el trayecto ascendente, descendente o bifurcándose transversalmente, le da aspecto reticular.
El patrón neuronal acompañado de las prolongaciones nerviosas, se describe como conglomerado groseramente divisible en tres columnas longitudinales: Columna central los núcleos reticulares, Columna medial de los núcleos reticulares y Columna lateral de l núcleos reticulares.
Toda información somatosensorial procesada en las diferentes partes del sistema nervioso está sometida a la influencia de la FR; así muchas vías aferentes que convergen en ella a través de fibras aferentes primarias o secundarias, (fig 30) proceden de las astas o cuernos posteriores de la ME, los núcleos sensitivos del trigémino. NTS, vías visuales, acústicas vestibulares.
Se establecen entonces mecanismo de control somatosensorial, cuyos efectos pueden ser inhibidores o facilitadores en dependencia de la situación. Se hace especial énfasis en posible relación que pueda existir entre los controles y mecanismos de "apertura y cierre de puertas" postulados para algunas modalidades sensoriales.
Se ha demostrado que en los núcleos del rafe existe un complejo grupo de células que envían sus axones por el haz dorsolateral hasta la ME. A estos núcleos se les considera como un lugar importante para la analgesia acupuntural. Otras estructuras situadas más cranealmente, que reciben y procesan información sensorial por influjos reticulares son: el tálamo (considerado como un centro integrativo fundamental para la analgesia acupuntural) y la corteza cerebral, principalmente la frontal, pero también la occipital y la temporal (fig 30).

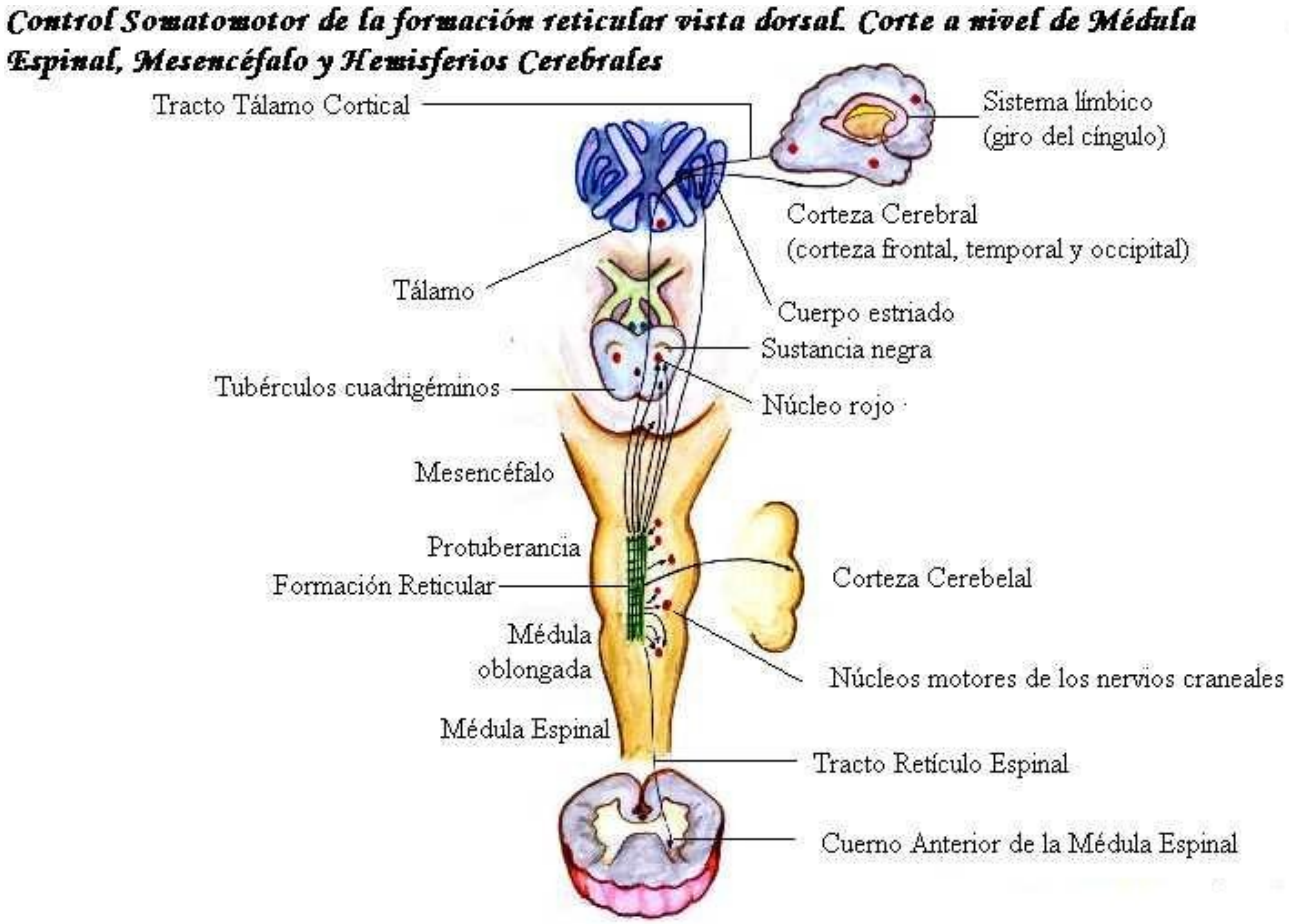

Fig 30

Se forma pues, un sistema polisipnático, mediante el que la FR recibe colaterales de todas las vías sensitivas y envía fibras a las diversas estructuras del sistema nervioso, ya mencionadas anteriormente.

La FR forma parte de una serie de estructuras que ejercen control sobre la musculatura esquelética (control somatomotor), control que abarca desde un arco reflejo simple, ajustes postulares groseros o finos, habilidades manuales y locomoción, hasta patrones complicados asociados a la comunicación interpersonal o intergrupo y a la expresión emocional que conlleva la complejidad del habla, gestos y fluctuaciones de la expresión facial.

La influencia de la FR puede ser directa o por medio de estructuras neuronales, con las que ellas se enlaza. La Corteza cerebelar recibe su influencia por los pedúnculos cereberales, y además otras estructuras como los núcleos olivares, tubérculos cuadrigéminos núcleo rojo, sustancia negra, cuerpo estriado, corteza somatomotora, que constituyen importantes centros de coordinación motora (Fig 31).

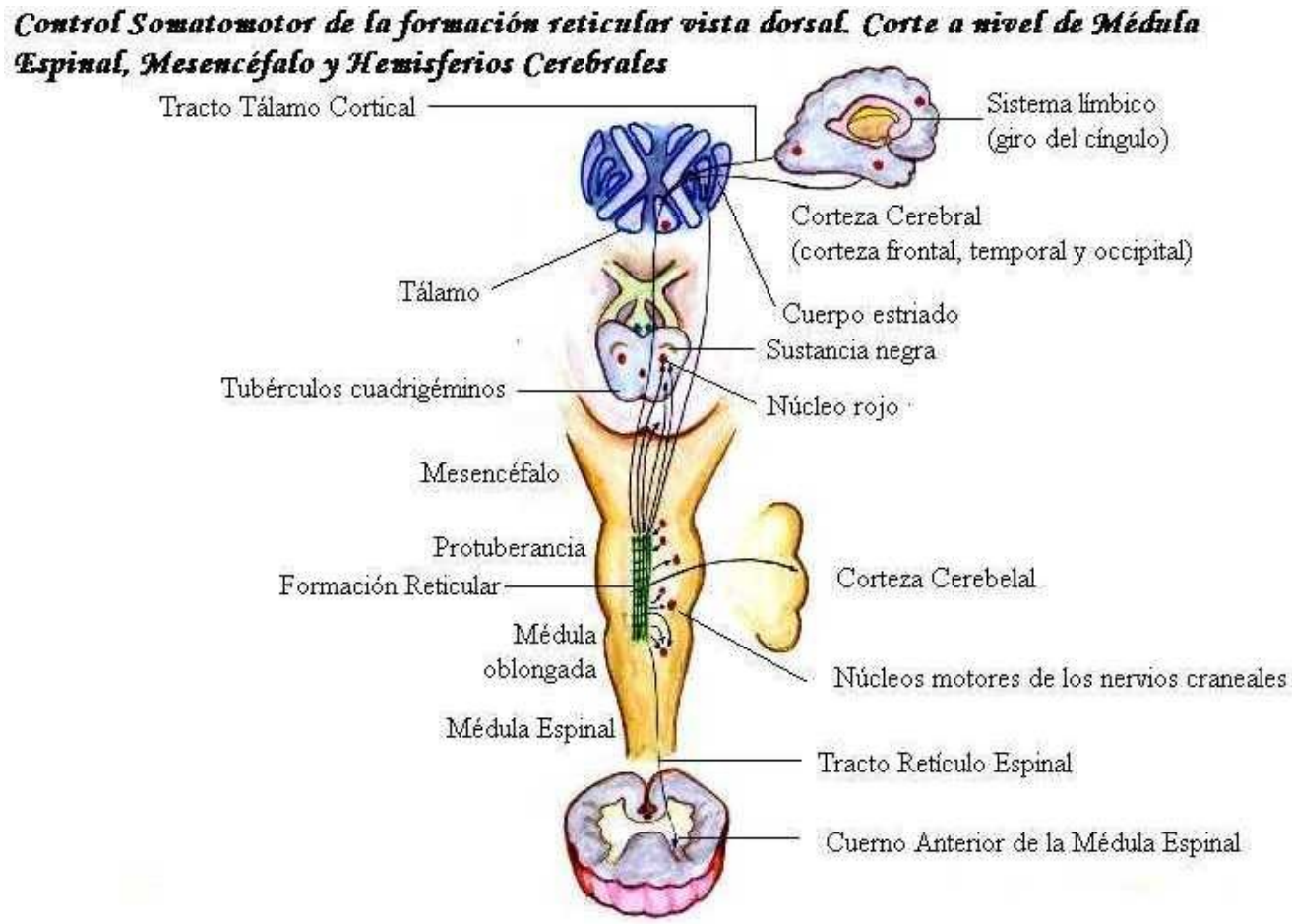

Fig 31

En la FR se han descrito mecanismos de retroalimentación espinoreticuloespinal, que participan en la modulación sensorial y son activados por la acupuntura.
La actividad neurovegetativa también se encuentra bajo el control reticular, ya que los cuerpos neuronales preganglionares reciben influencia parcial de fibras descendentes reticuloespinales o reticulobulbares, ya sea de forma directa o mediante interneuronas, por los que es posible que se establezcan ajustes en la actividad cardiovascular, en la musculatura no estriada en general y en las glándulas de las vísceras toracoabdominales. Además, el control superior de las actividades viscerales se realiza en la corteza orbitofrontal y cingulada, en las principales estructuras límbicas, en los núcleos talámicos dorsales y en los núcleos hipotalámicos. Las fibras responsables de este control descienden por varios tractos hacia la FR y desde aquí por los tractos reticulobulbar y reticuloespinal a los núcleos visceromotores del TE y de la ME (Fig 32)

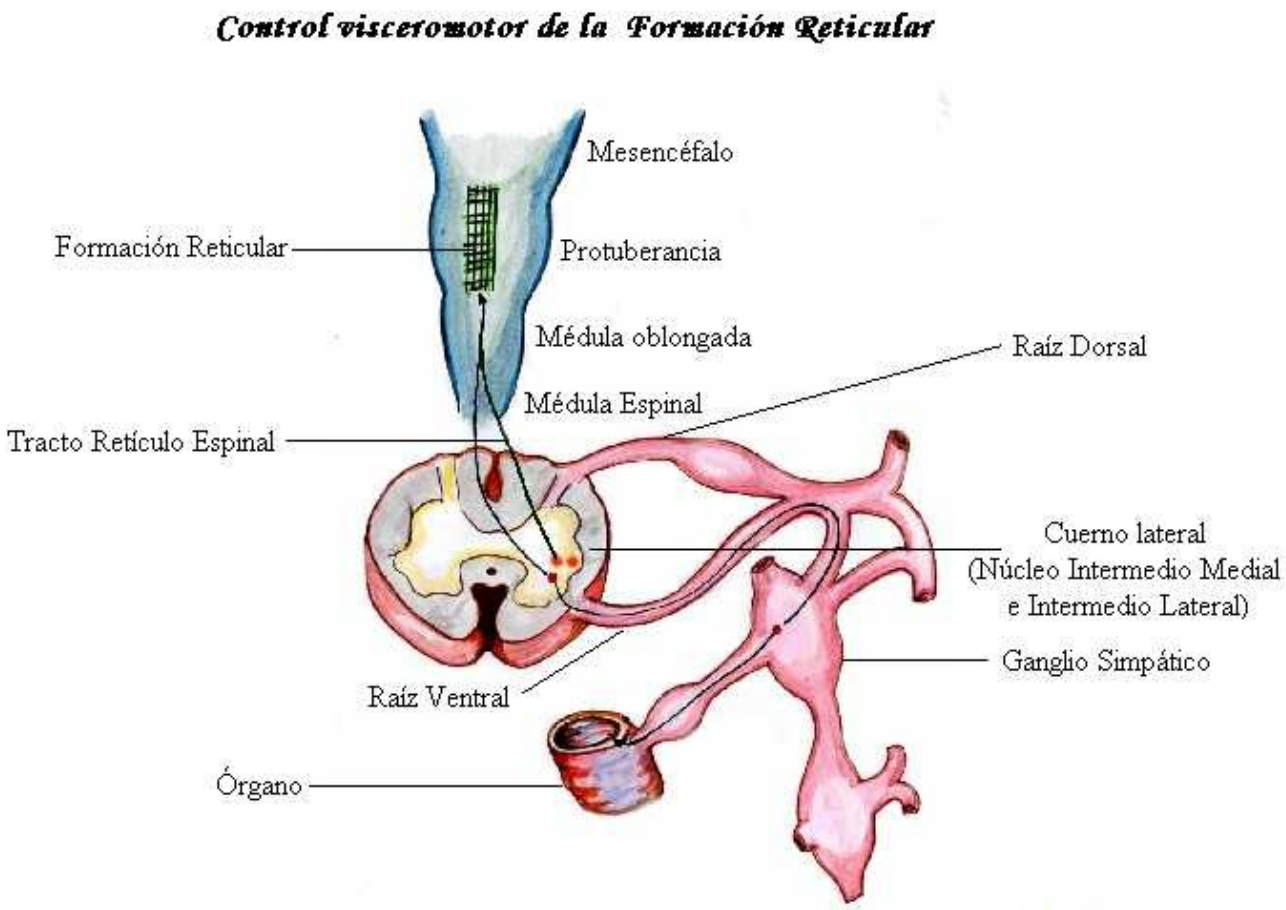

Fig 32

Aún queda mucho por descubrir acerca del papel que juegan los núcleos de la FR en la verdadera integración funcional, pero es conocido que a este nivel se produce convergencia de influjos provenientes de zonas enfermas y zonas cutáneas sobre una misma área reticular, pudiéndose establecer un mecanismo reflejo al actuar sobre dicha zona cutánea. Esto explica cómo al explorar la oreja se pueden detectar en determinados puntos sensación dolorosa, enrojecimiento, etc., en relación a la afección de estructuras específicas.

Síntesis:

Sin dudas, la superficie auricular es una zona donde se reflejan los órganos internos y otras partes del organismo. EI sistema nervioso constituye el elemento anatómico básico de esta representación, su modo amplio de difusión, la confluencia en sus centros todos los estímulos procedentes del medio interno y externo, así como su común origen ontogenético con la piel, son claras razones para este planteamiento.

La oreja posee una amplia inervación sensitiva y vegetativa, procedente de Centros nerviosos que también reciben información de las vísceras; por tanto, estímulos terapéuticos aplicados en la zona o punto correspondiente al órgano afectado, generan impulsos que transcurren por fibras A Alfa, A Beta y A Gamma, trasmisoras de sensaciones (no dolorosas) de tacto, presión, temperatura y propioceptivas, que llegan a los núcleos sensitivos de los nervios craneales y del cuerno posterior de la ME (Láminas III-VI) donde confluye también la información sensorial precedente del tal órgano.

Luego el impulso es trasmitido a otras estructuras del SNC por múltiples interconexiones algunas de ellas hacen consciente el estímulo por las vías habitualmente descritas, llegan a importantes centros que abarcan el sistema límbico, tálamo, hipotálamo, FR, núcleos de los nervios craneales, cerebelo, corteza cerebral y otras,

donde se activan, mecanismos capaces de regular o modular la información llegada a ellos por vía vegetativa desde la estructura dañada.
La respuesta de ajuste es conducida por tractos descendentes hasta los centros vegetativos de los sistemas simpático (CVIII -Thl-LlI ó LIII) y parasimpático (núcleos vegetativos de los nervios craneales y segmentos SI -SIV) y de éstos por los nervios periféricos al órgano en cuestión.

Puntos y Zonas Auriculares

Concepto

En las diferentes partes de la oreja encontramos la representación de todos los órganos de nuestro cuerpo, correspondiendo cada uno de ellos con un área exacta. Toda vez que ocurren alteraciones patológicas encontramos puntos de hipersensibilidad en el área correspondiente al órgano lesionado, la cual es conocida como zona auricular.

En la zona auricular el punto a estimular, no siempre está en el mismo sitio. Existen otros puntos que no están en el área correspondiente y que se utilizan para el tratamiento específico de algunas enfermedades.

CAMBIOS PATOLÓGICOS EN LA OREJA DURANTE LAS ENFERMEDADES:

Ante la presencia de enfermedades, en las orejas se altera la pigmentación normal y uniforme, mostrando un color intensamente rosado o que por el contrario han palidecido notablemente e incluso pudieran aparecer también áreas escamosas en la piel. Se presentan áreas de hipersensibilidad y disminución de la resistencia eléctrica de la piel en el sitio correspondiente.

PROCEDERES PARA DETERMINAR LAS ÁREAS y **PUNTOS DONDE HAY CAMBIOS PATOLÓGICOS:**

a) Anamnesis o interrogatorio de forma exhaustiva procurando el motivo de consulta y los antecedentes patológicos personales.

b) El reconocimiento visual o inspección para ver el enrojecimiento, palidez, aspereza, descamación de algunas áreas en comparación con la superficie restante de la oreja. Se recomienda no tocar porque si se palpa cambia la coloración y se falsea la información, se deben tener adecuados conocimientos de anatomía y de puntos auriculares.

c) Palpación bimanual, buscando zonas ásperas, rugosas, con alguna prominencia. Luego presionamos con un instrumento de punta roma con una presión me y uniforme. Cuando se presiona sobre un punto con cambios patológicos estará muy hipersensible y el paciente reaccionará inmediatamente, para convencernos debemos presionar sobre1os puntos adyacentes comparando, tomaremos en consideración los datos aportados por los exámenes anteriores.

d) Detección eléctrica. En el punto con cambios patológicos la resistencia eléctrica es inferior a las áreas adyacentes. Este método nos define con más precisión donde está el punto sobre el cual se va a realizar el tratamiento.

CRITERIOS A TENER EN CUENTA PARA LA SELECCIÓN DE LOS PUNTOS

1. De acuerdo con la localización de la enfermedad. Son seleccionados para el tratamiento los puntos auriculares correspondientes al órgano afectado.

Ejemplo:

a) Ante un paciente con aftas bucales escogemos el punto boca pues este lugar donde se los encuentra.

b) A un paciente que presenta constipación le estimulamos el punto Intestino Grueso aumentando así la motilidad del mismo lo que permite la expulsión del bolo fecal.

c) En la inflamación pélvica seleccionamos el punto **PELVIS.**

2. De acuerdo con la teoría de los órganos TSANG-FOO, como ya explicamos una relación entre la oreja y los órganos TSANG-FOO, pudiéndose bajo la teoría seleccionar puntos para tratar diferentes enfermedades.

Ejemplos:

a) Enfermedades de la piel: escogemos el punto pulmón por ser este órgano el que domina la piel.

b) En la Conjuntivitis Aguda: aquí podemos estimular los puntos correspondientes al Hígado ya que el mismo se manifiesta en los ojos.

c) Ante un paciente con Hipoacusia de causa funcional seleccionamos el punto Riñón, debido a que este se manifiesta en los oídos.

3. De acuerdo con la teoría de los meridianos (KING-LO). Se tiene en cuenta la trayectoria del meridiano, así como la relación de un meridiano con su pareja.

Ejemplo:

a) En las odontalgías podemos escoger el punto Estómago. pues éste meridiano tiene un amplio recorrido por la cara.

b) En las DISPEPSIAS pueden ser seleccionados los puntos Estómago y Bazo.

Los meridianos Estómago y Bazo están estrechamente relacionados, constituyendo una pareja YIN-YANG, por esta razón cuando vamos a estimular el Estómago podemos hacerlo con el meridiano Estómago o con su meridiano pareja que es el Bazo.

c) De acuerdo con la teoría de los 5 elementos. En correspondencia ley generatriz y la ley de la dominancia podemos tratar algunas enfermedades con los órganos correspondientes al elemento que la genera y al elemento que la domina.

Ejemplos:

a) En la Gastritis pueden escogerse puntos de corazón y de Hígado por ser estos órganos de los elementos que generan y dominan el Estómago.

Para conformar el esquema de tratamiento podemos tener en cuenta uno o más criterios.

Ejemplo:

Para elaborar el esquema de tratamiento de la Gastritis, hacemos lo siguiente:

- De acuerdo con la localización de la enfermedad se selecciona el punto Estómago.

- De acuerdo con la teoría de los meridianos se escoge el punto Bazo.

- De acuerdo con la teoría de los 5 elementos los puntos corazón, Intestino Delgado, Hígado, Vesícula Biliar.

Claro está, que no es obligatorio utilizar todos los puntos posibles en cada situación. Es necesario analizar dependiendo de las causas del trastorno a tratar y de los síntomas principales. Los esquemas auriculares pueden ser utilizados en combinación con la acupuntura corporal,. u otras técnicas, lo cual permite obtener mejores resultados terapéuticos.

TECNICAS PARA ESTIMULAR LOS PUNTOS AURICULARES

1. Inserción de agujas

Es el método más difundido y eficaz.

Procedimiento:

a) Detectar el punto con un instrumento de punta roma.

b) Ejercer presión con el instrumento con el fin de crear una pequeña depresión.

c) Efectuar asepsia y antisepsia de la zona con alcohol al 75% o alcohol yodado.

d) Con la mano derecha se cogen las agujas a través de una pinza.

e) Con la mano izquierda se toma la oreja por un sitio donde no se vaya a punzar.

f) Se realiza la inserción de forma rápida y perpendicularmente en el fondo de la depresión creada con anterioridad. Si las agujas se colocan en los puntos de la cara ventrolateral debe evitarse que la punta salga por la cara dorsomedial y viceversa.

Las agujas pueden ser introducidas en forma temporal o semipermanente. Las temporales se dejarán por un espacio de 20 a 30 minutos y las semipermanentes quedarán en su sitio de 7 a 10 días y en ocasiones hasta 5 días en enfermedades crónicas. en estos casos se cubrirán con un esparadrapo para evitar su salida y las infecciones.

2. **Colocación de semillas**

Es el método más simple y de menos complicaciones. el que puede ser ejecutado en cualquier lugar, bajo cualquier circunstancia. Recomendamos su uso de forma semipermanente como método profiláctico y en los estadíos iniciales de la enfermedad.

El procedimiento para colocar las semillas es similar al de la inserción de las agujas.

Las características de ellas son:

- Pequeñas. ovaladas o esféricas.
- De superficie lisa.
- Consistencia dura
- Buena conservación
- Inodoras

3. **Masaje**

Cuando se estimulan amplias zonas de la oreja. Es de gran utilidad como método profiláctico, se aconseja su aplicación previo al uso de otras técnicas.

Procedimiento:

Realizar asepsia y antisepsia de la oreja del paciente y de las manos del operador.
Deben frotarse las manos del auriculopuntor.
Efectuar el masaje con el pulpejo de los dedos de la zona seleccionada. Puede efectuarse con un instrumento de punta roma confeccionado para este fin.

4. Estimulación eléctrica

Puede ser efectuada de dos formas

- Transcutánea: generalmente los aparatos confeccionados para esta técnica tienen detectores de puntos. El tiempo de estimulación recomendado es de 5 a 10 minutos en cada sitio.

- A través de la aguja: se usa en enfermedades severas para lograr analgesia.

Otras técnicas

Además de las ya mencionadas se utilizan las siguientes:

- Aplicación de frío

- Aplicación de calor a través de MOXAS

- Rayos Láser

- Sangría, magnetoterapia. etc

INDICACIONES DE LA AURICULOPUNTURA

Muchas son las indicaciones de la Auriculopuntura con fines terapéuticos, en algunos casos curando la enfermedad, en otras aliviando sus síntomas. Al final de este texto aparecen algunos síntomas, síndromes y enfermedades que pueden ser tratadas con este método. Ellos van desde la eliminación de dolores a diferentes niveles hasta suprimir las diversas manifestaciones producidas por alteraciones en las vísceras.

Ha sido utilizada con efectividad en las odontálgias, en la analgesia para extracciones dentarias y en intervenciones quirúrgicas más complejas combinadas con la somatopuntura. También se ha utilizado en el tratamiento del alcoholismo, tabaquismo y otras drogadicciones.
En la ansiedad y sus diferentes manifestaciones patológicas, obesidad, alteraciones de la tensión arterial, etc.

CONTRAINDICACIONES DE LA AURICULOPUNTURA

En el embarazo se contraindica su empleo en puntos abortivos, como por ejemplo útero, pelvis, sanjiao. endocrino y SNS.

Esta contraindicada en aquellas zonas de la oreja donde exista inflamaciones, infecciones o algún otro tipo de lesión. En ellos la puntura lejos de aliviar o mejorar el cuadro que presenta el paciente, lo agrava.

La Auriculopuntura no debe efectuarse en: pacientes asténicos, en ayuno prolongado, luego de ingerir comidas abundantes. después de la realización de un ejercicio demasiado violento o posterior a una hemorragia importante. En situaciones en que sea indispensable utilizarla, debemos crear las condiciones necesarias con el fin de evitar reacciones generales de tipo vagal.

En las probables enfermedades quirúrgicas. pues el uso de la Auriculoterapia puede enmascarar los síntomas y signos clínicos que las caracterizan y facilitar así que la enfermedad continúe un curso subclínico y aparezcan de forma enmascarada complicaciones que agraven el estado del paciente**.**

REACCIONES Y COMPLICACIONES QUE PUEDEN APARECER CON LA PUNTURA AURICULAR

Cuando se influye sobre los puntos auriculares reacciones de diversos tipos. pueden ocurrir las siguientes:

- Sensación de dolor y presencia de hiperemia en el sitio de la puntura.
- Dolor localizado a nivel del órgano correspondiente.
- Sensación peculiar que recorre el trayecto de un meridiano.

En ocasiones pueden encontrarse complicaciones. siendo las más frecuentes las siguientes:

- Reacciones vegetativas que van desde aumento del peristaltismo sequedad de la boca y aumento de la sudoración hasta un síncope.
- Infecciones de la oreja producto de una inadecuada asepsia de la zona o por mala higiene del paciente.

LOCALIZACION E INDICACIONES DE LOS PUNTOS AURICULARES

LOCALIZACION E INDICACIONES DE LOS PUNTOS Y ZONAS AURICULARES

A continuación presentamos en forma de cuadro resumen los puntos y zonas más utilizados de cada parte de la oreja, con su nombre, localización y algunas de sus indicaciones.

PARTE AURICULAR: HELICE **(Ver FIG. 33 A y B)**		
PUNTOS Y ZONAS	**LOCALIZACIÓN**	**INDICACIONES**
Cero	*En el origen de la raíz del hélice*	*Estimula la energía*
Diafragma	Entre la raíz y porción anterior del Hélice	Hipo, Síntomas y Enfermedades del sistema digestivo, Enfermedades de la piel e Ictero
Porción Inferior del Recto.	Al final del Hélice encima de la incisura supratrágica, a nivel del Intestino Grueso.	Constipación Diarrea, Prolapso rectal, Tenesmo rectal, Hemorroides.
Uretra	En el Hélice a nivel del borde inferior del pilar inferior del antehélice. A nivel del punto Vejiga.	Retención de orina, Polaquiuria Disuria.
Genitales Externos	En el Hélice a nivel del borde superior del pilar inferior del Antehélice.	Impotencia, eczema, inflamación de los genitales Externos, Frigidez.
Vértice Auricular	En la porción más alta del Hélice, en la parte que mira hacia el pilar superior del Antehélice	Conjuntivitis, Hipertensión, Dolores Post-Quirúrgicos, Odontalgias.
Hélice I al VI	La región que va desde el borde inferior del tubérculo auricular (Hélice I) al punto medio del borde Inferior del lóbulo (HéliceVI) se divide en 5 partes iguales, correspondientes a los puntos Hélice II al V.	Amigdalitis aguda, Fiebre, Hipertensión, Conjuntivitis. Faringitis, Laringitis

Puntos y Zonas Auriculares del HÉLICE

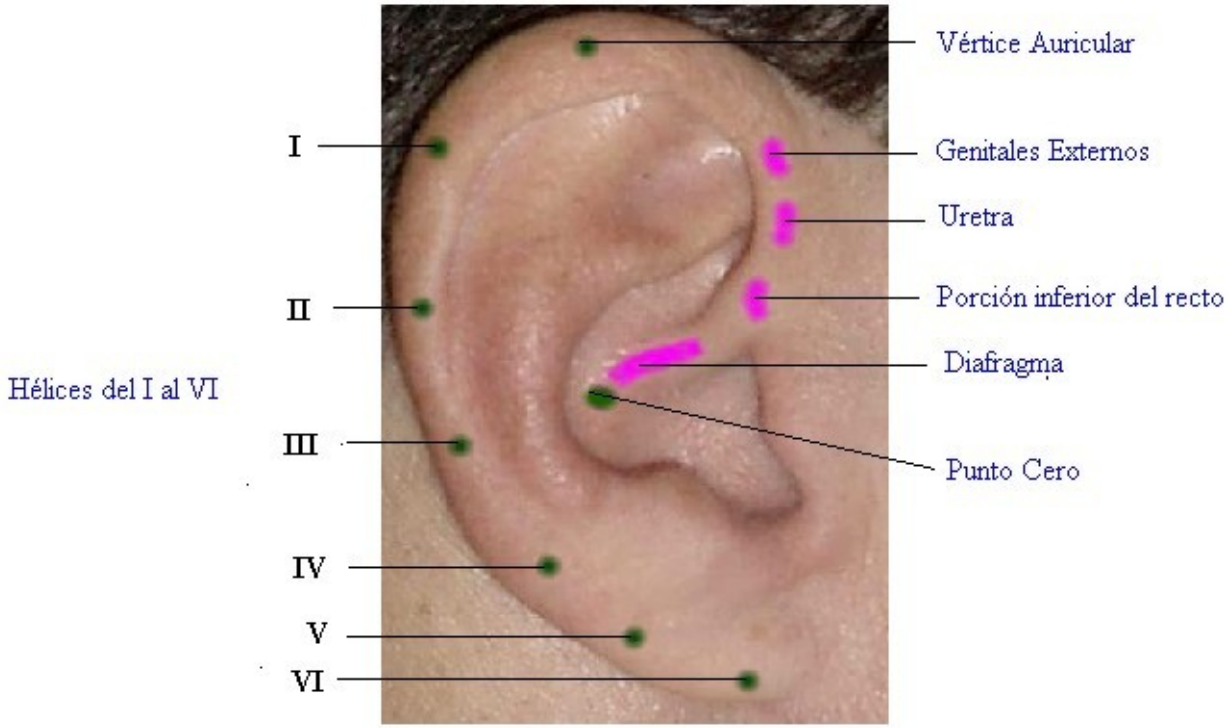

Fig 33 A

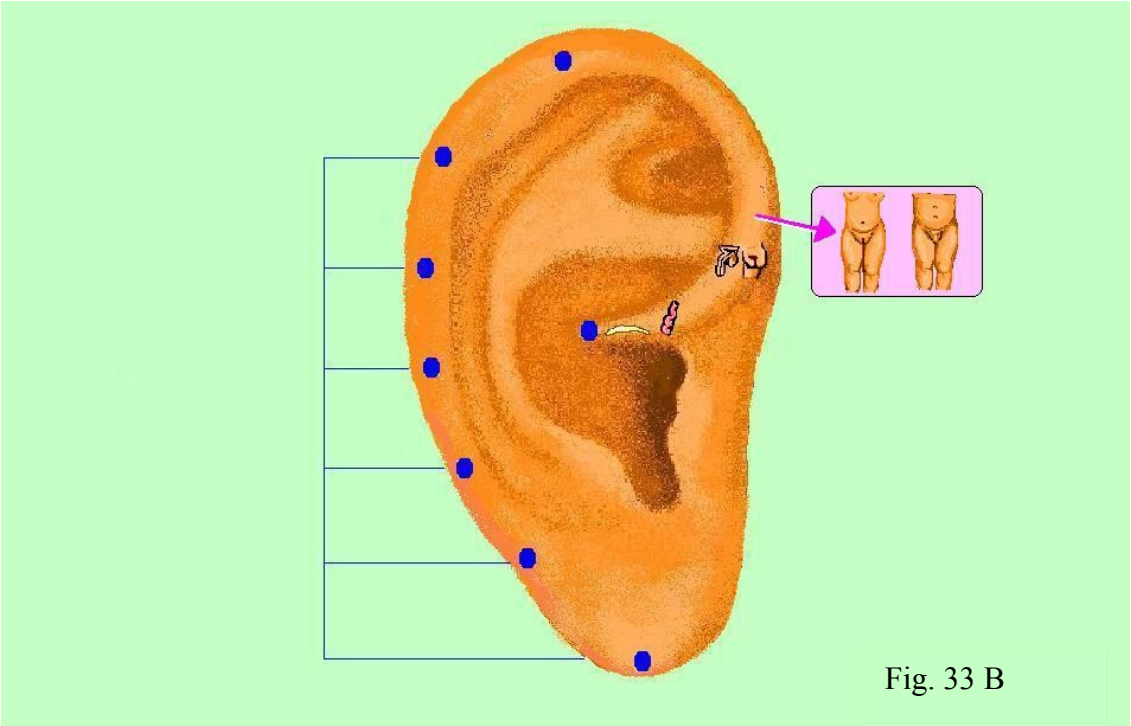

Fig. 33 B

PARTE AURICULAR: CANAL DEL HELICE (Ver FIG. 34 A y B)		
PUNTOS Y ZONAS	**LOCALIZACIÓN**	**INDICACIONES**
Dedos de las manos	En el canal, a nivel del borde superior del tubérculo auricular.	Dolor de los dedos de las manos.
Muñeca	En el canal, a nivel del punto medio del tubérculo auricular	Dolor en la Muñeca
Codo	Entre el punto muñeca y el punto hombro	Dolor en el Codo
Hombro	En el canal, a nivel de la incisura supratrágica	Dolor en el hombro. Bursitis
Articulación del Hombro	En el canal entre el Hombro y la Clavícula	Dolor en la articulación del hombro. Bursitis
Clavícula	En el canal, a nivel de la incisura suprantitrágica, a nivel del punto cuello.	Dolor en la clavícula. Bursitis

Fig 34 A

Fig 34 B

PARTE AURICULAR: PILAR SUPERIOR DEL ANTEHELICE (Ver FIG. 35 A y B)		
PUNTOS Y ZONAS	**LOCALIZACIÓN**	**INDICACIONES**
Hipotensión	Entre el borde inferior del pilar superior del Antehélice y el hélice	Hipotensión
Dedos del pie.	En la porción superior del 1/3 medial del pilar superior del antehélice.	Dolores y disfunciones correspondientes a estas partes del cuerpo.
Calcáneo	En la porción inferior del 1/3 media del pilar superior del antehélice.	
Maleolos	En la porción inferior del 1/3 medial del pilar superior del antehélice. Por delante del punto Calcáneo	
Articulación de la rodilla 1.	En el 1/3 medio del pilar superior del antehélice.	
Articulación Coxo oral 1	Se encuentra en el punto medio del límite inferior del pilar superior del antehélice.	

Parte Auricular: PILAR SUPERIOR DEL ANTEHÉLICE

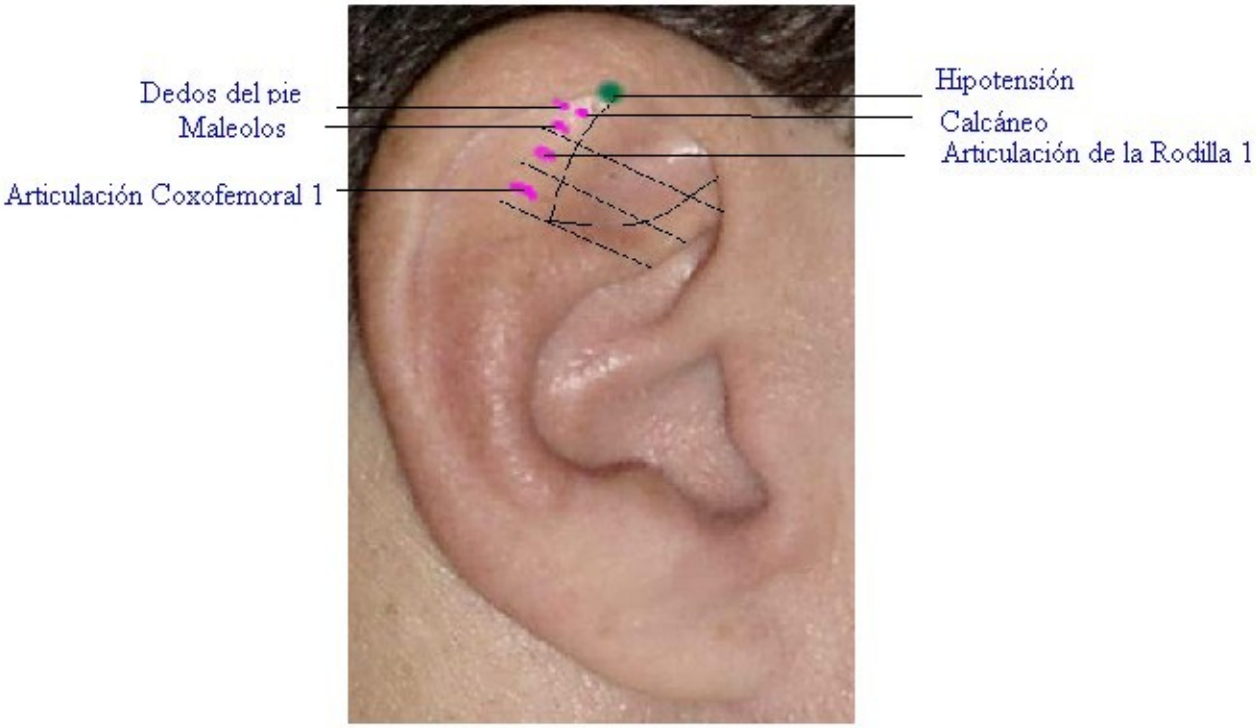

Fig 35 A

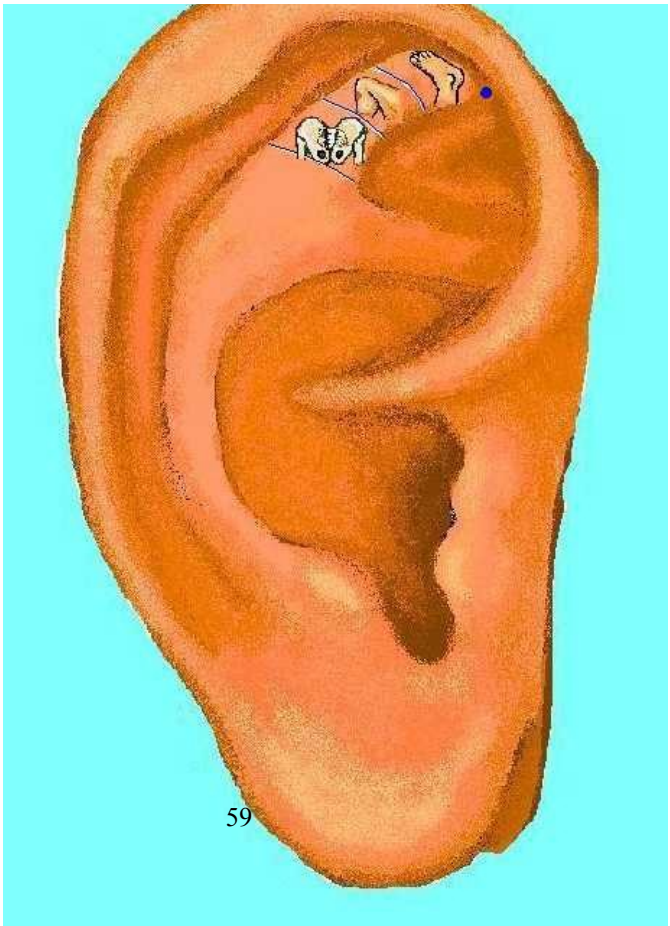

Fig 35 B

PARTE AURICULAR: PILAR INFERIOR DEL ANTEHELICE (Ver Fig. 36 A y B)		
PUNTOS Y ZONAS	**LOCALIZACIÓN**	**INDICACIONES**
Sistema N. Simpático (S.N.S.)	Se encuentra situado entre borde superior del pilar inferior del antehélice y el hélice.	Enfermedades del sistema digestivo y circulatorio, palpitaciones, sudoración espontánea. Neuralgia intercostal, neuralgia del trigémino. Neurastenia, Nauseas, Hipo, Epigastralgía. Asma. Cólico Hepático
Nervio Ciática	En el 1/3 medial del pilar inferior del antehélice.	*Ciatalg1as*
Región Glútea	En el 1/3 medio del pilar inferior del antehélice.	*Dolor en la región glútea. Ciatalgia*

Parte Auricular: PILAR INFERIOR DEL ANTEHÉLICE
Puntos y Zonas

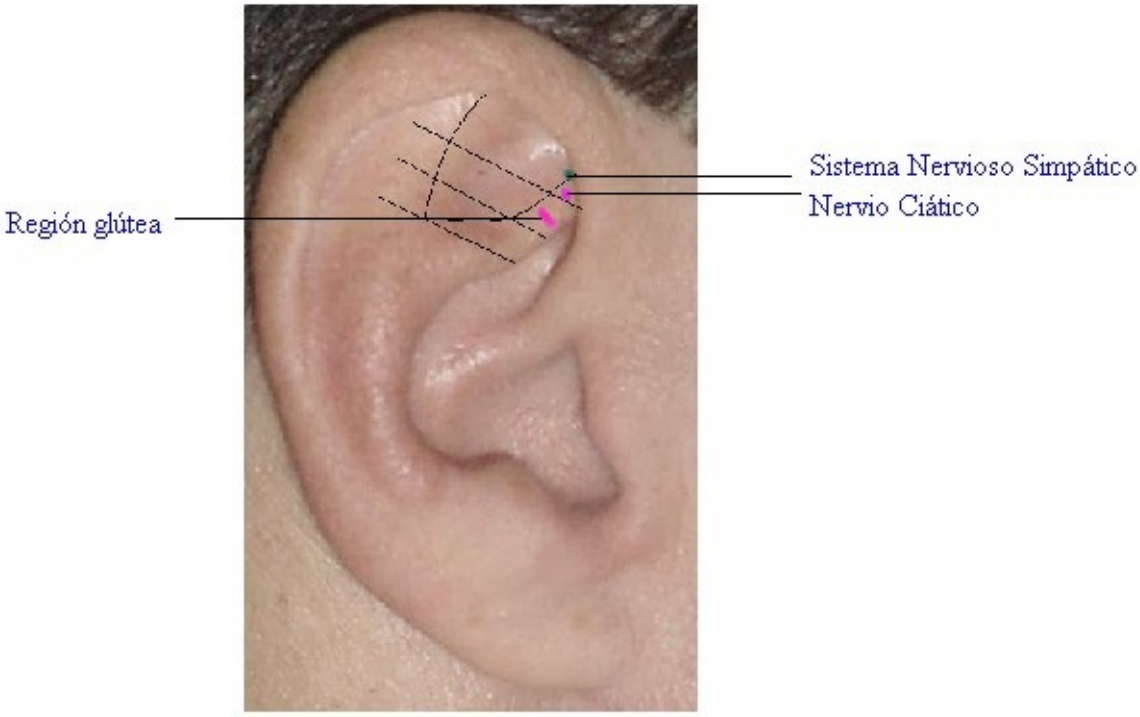

Fig 36 A

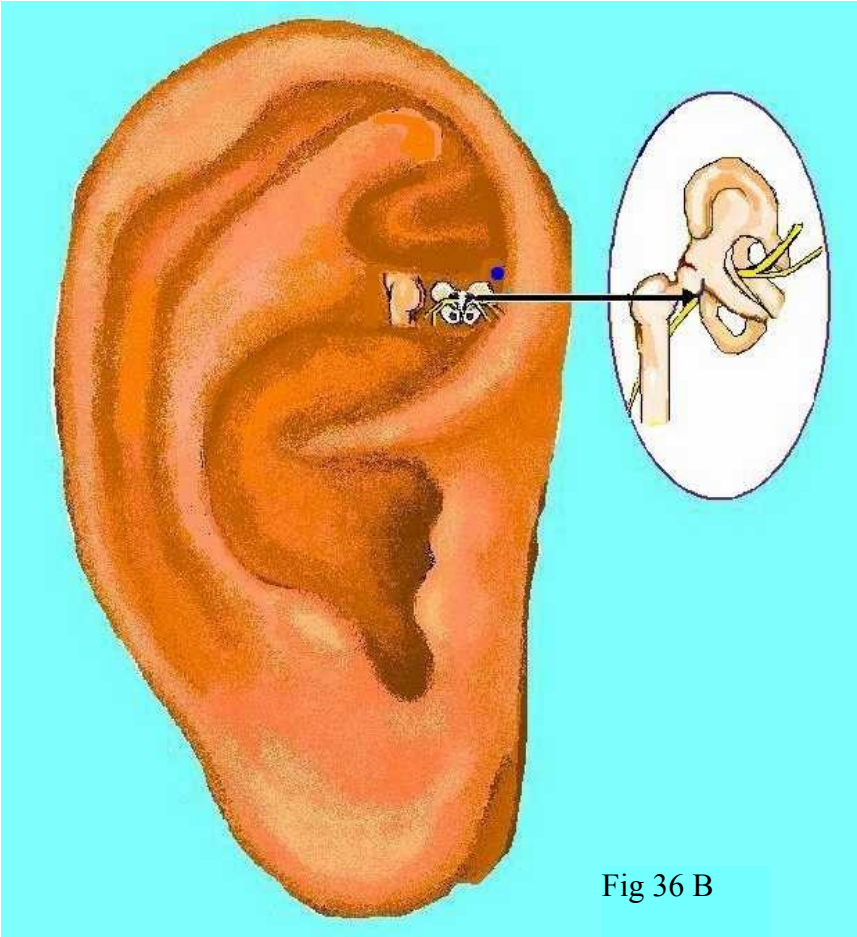

Fig 36 B

PARTE AURICULAR: CUERPO DEL ANTEHELICE (Ver Fig. 37 A y B)			
PUNTOS Y ZONAS		**LOCALIZACIÓN**	**INDICACIONES**
Articulación de la Rodilla 2		En el antehélice en la prolongación de su pjlar superior a nivel del punto muñeca.	Dolor en la región de la rodilla.
Pelvis		Lateral a la fosa triangular .	Dolores en la Pelvis. Inflamación pélvica.
Abdomen		En el antehélice a nivel del borde inferior del pilar inferior del mismo	Dolores abdominales, dismenorrea cólico nefrítico.
Tórax		En el antehélice a nivel de la incisura supratrágica.	Dolor en el pecho Neuralgia intercostal.
Cuello		Ligeramente por encima de la unión del antehélice y el antitrago.	Rigidez de nuca Paraplejia.
COLUMNA VERTEBRAL	Vértebras Lumbosacras	En la línea curva del borde medial del antehélice, por delante del punto abdomen	Ciatalgia, Sacrolumbalgia
	Vértebras Torácicas	En la misma línea por delante del punto tórax.	Dorsalgia
	Vértebras Cervicales	En la misma curva por delante del punto cuello	Cervicalgia.

Parte Auricular: CUERPO DEL ANTEHÉLICE
Zonas

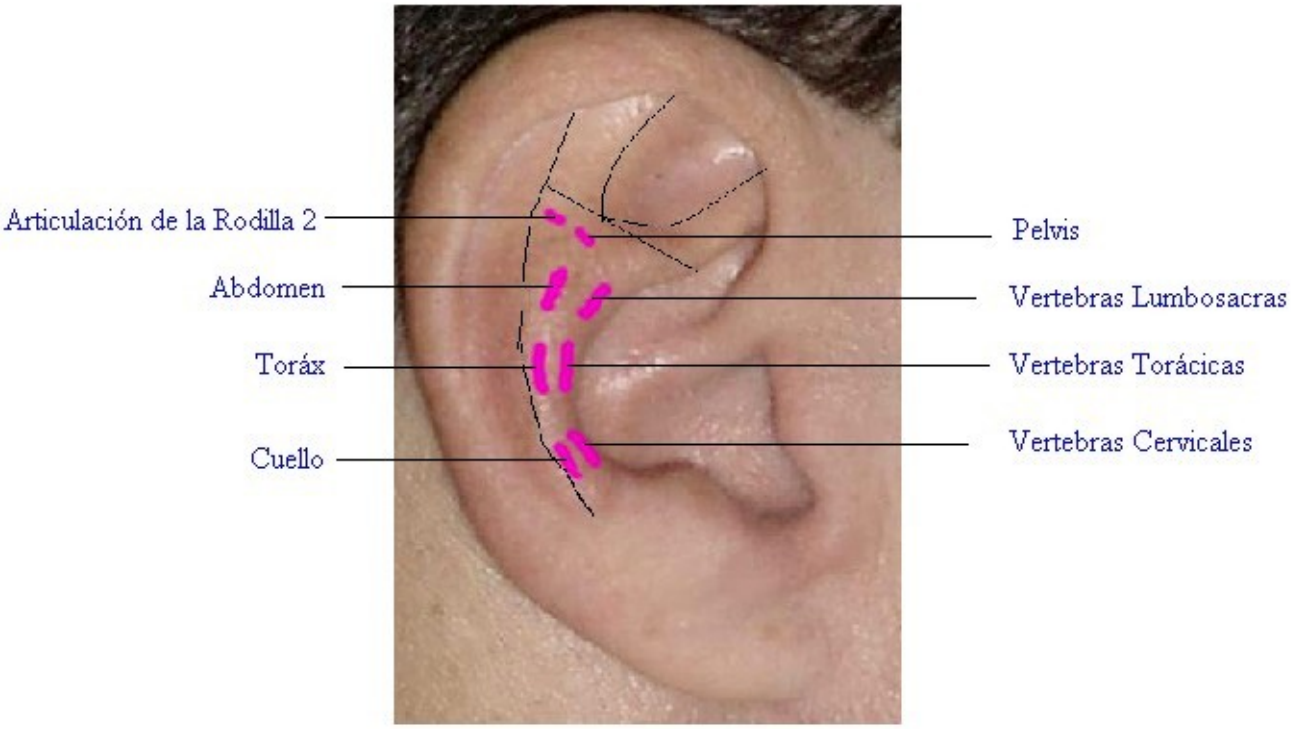

}

Fig 37 A

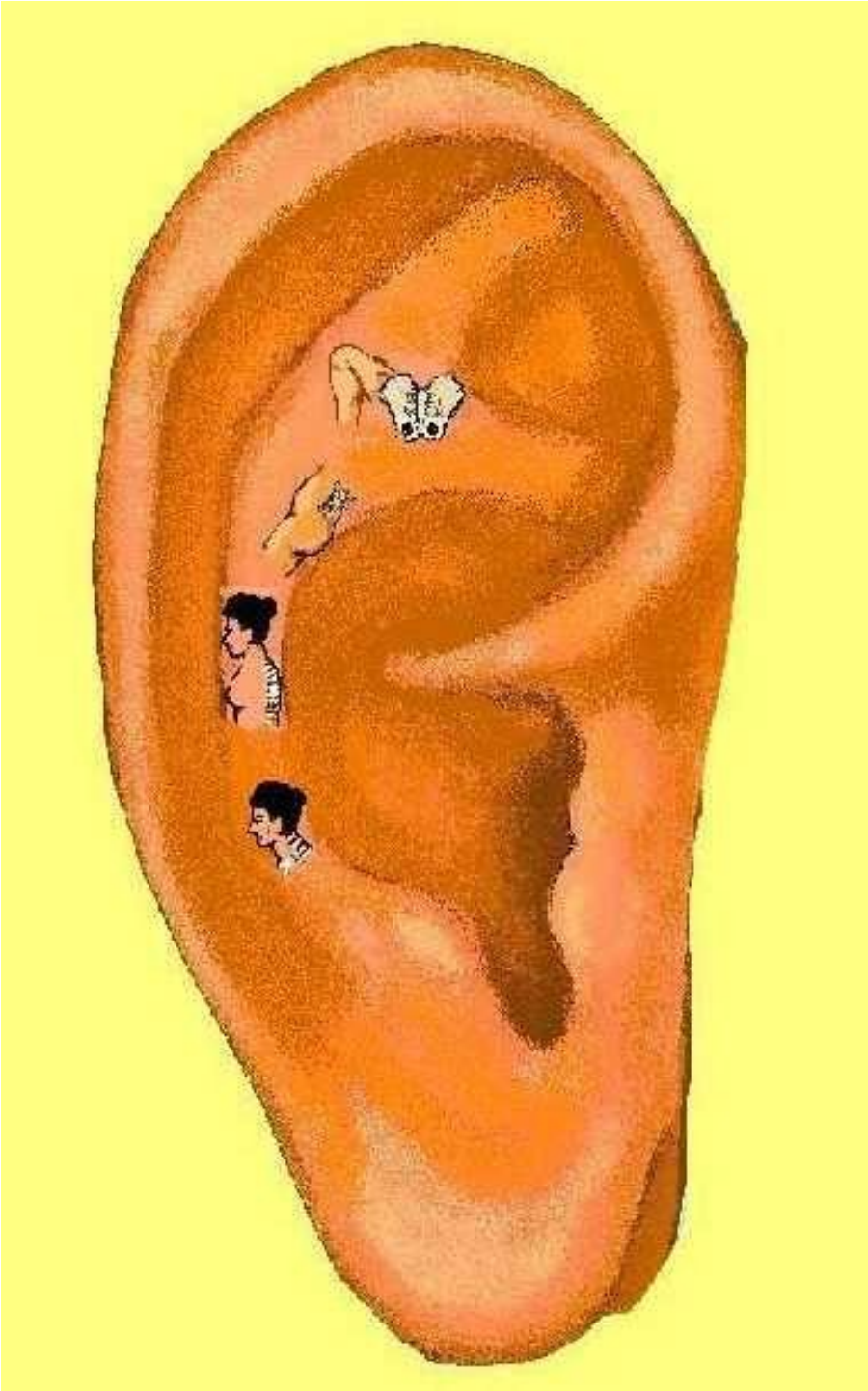

Fig 37 B

PARTE AURICULAR: FOSA TRIANGULAR (Ver Fig. 38A y B)		
PUNTOS Y ZONAS	**LOCALIZACIÓN**	**INDICACIONES**
SHEN MEN Auricular	En el 1/3 lateral de la fosa triangular. en el punto donde se bifurca el antehélice.	Ciatalgia, Epigastralgia, Mastitis, Neuralgia del Trigémino, Paraplejia, Vértigos, Dolores post-quirúrgicos, Insomnio, trastornos del sueño, Alcoholismo, Tabaquismo, Cefalea, Ansiedad Impotencia, Frigidez Hipertensión, obesidad Enuresis, Neurastenia, Anorexia, aftas bucales, Disfunción de la ATM, Urticaria
Útero o Vesículas Seminales	En e1 punto medio del 1/3 medial de 1a fosa triangular, próximo al hélice	Frigidez, Menstruaciones irregulares. Dismenorrea, Impotencia.
Articulación Coxo Femoral 2	En la unión del 1/3 medio y lateral de la fosa triangular a nivel del borde superior del pilar inferior del Antehélice.	Dolores en dicha Articulación.
Asma	Se encuentra en el *1/3* medio de la fosa triangular, entre *el* punto medio de este tercio y el borde superior del pilar inferior del antehélice	Asma Bronquial
Hepatitis	En e11/3 medio de la fosa triangular, entre el punto medio de este tercio y el borde inferior del pilar superior del antehélice.	Hepatitis

Parte Auricular: FOSA TRIANGULAR
Puntos y Zonas

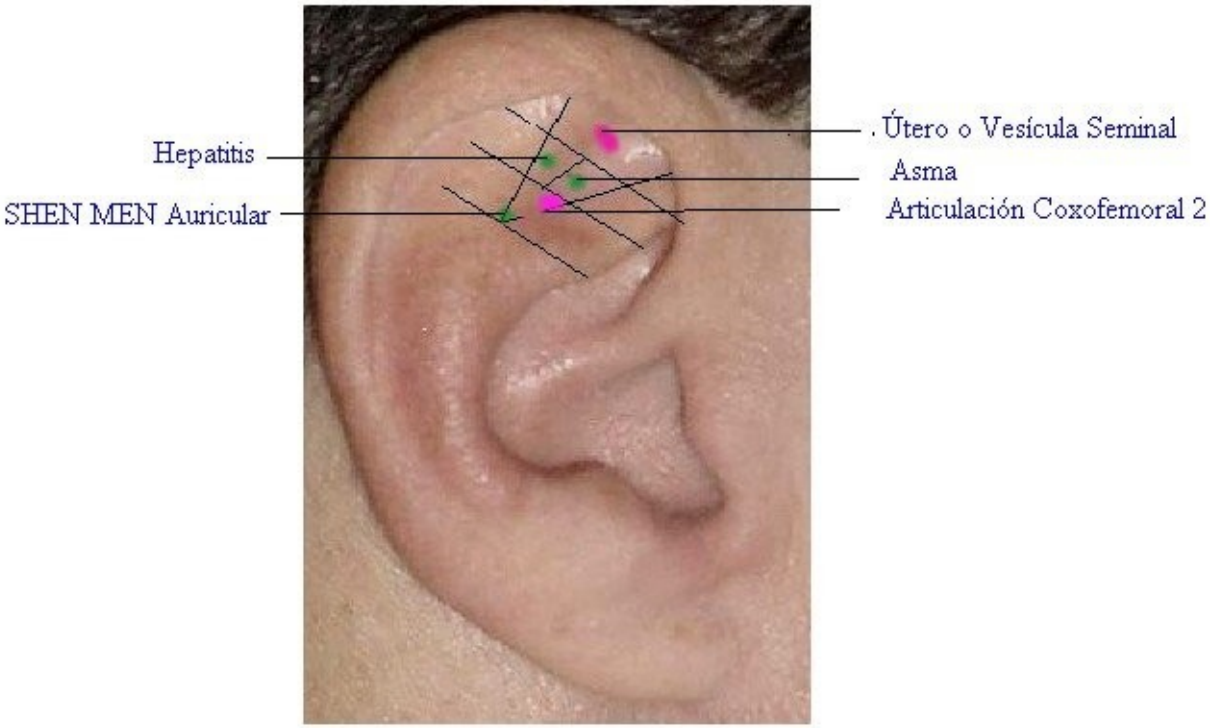

Fig 38 A

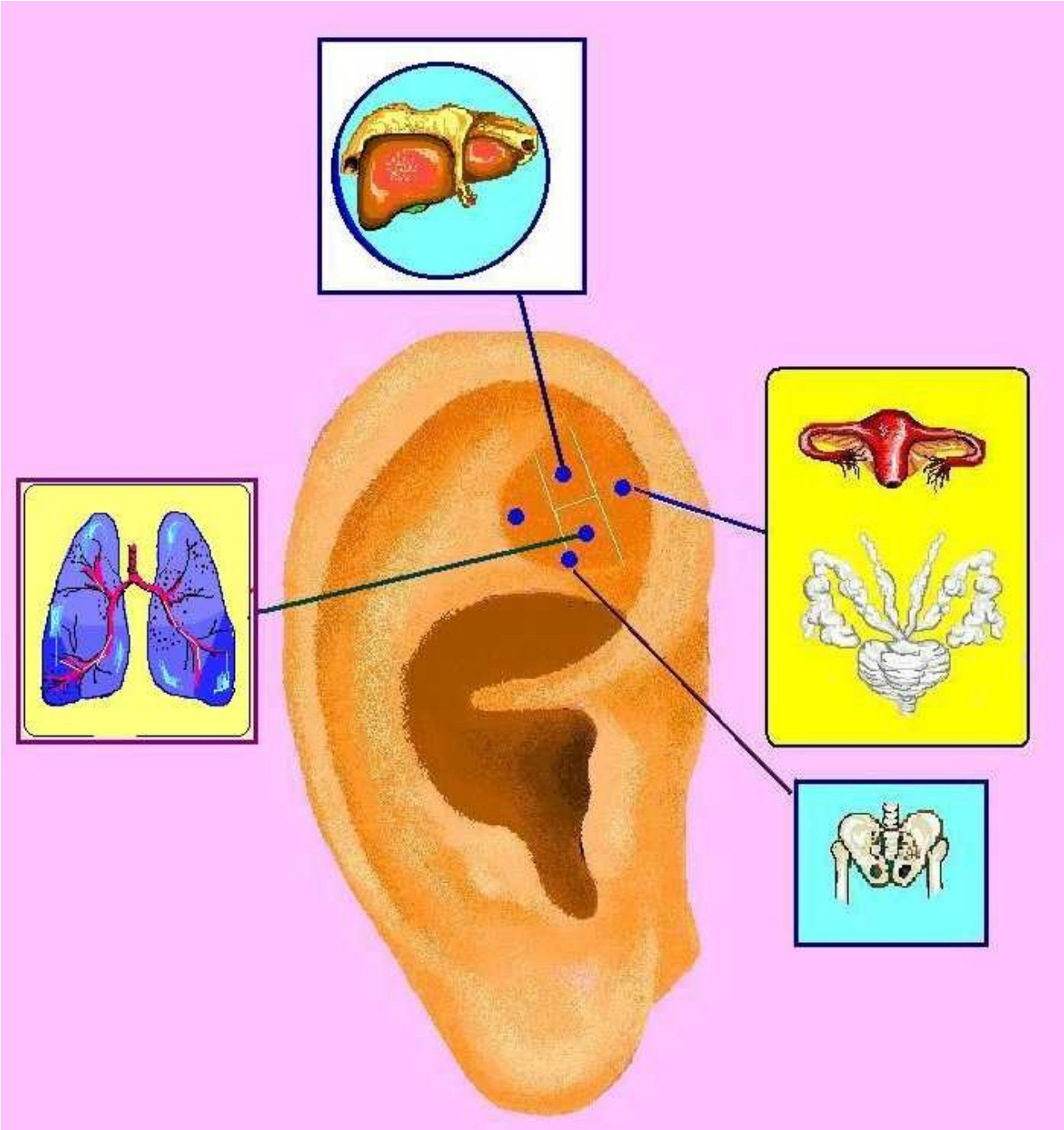

Fig 38 B

PARTE AURICULAR: TRAGO (Ver Fig. 39 A y B)		
PUNTOS Y ZONAS	**LOCALIZACIÓN**	**INDICACIONES**
Nariz	En la cara externa a nivel del punto medio de la base del trago.	Rinitis. Parálisis facial Periférica. Obstrucción nasal.
Laringo-Faringe	Mitad superior de la cara interna del trago.	Faringitis, laringitis, amigdalitis, ronquera, tos y amigdalitis
Cavidad Nasal	Mitad inferior de la cara interna del trago por debajo del punto laringofaringe.	Rinitis, sinusitis maxilar, obstrucción nasal
Vértice de trago	En el borde libre del trago en el tubérculo superior.	Odontalgias
Glándula Suprarenal	En el borde libre del trago, en su tubérculo inferior	Hipotensión. Asma. Urticaria.
Hambre	En la cara externa del trago, por debajo del punto medio de su base	Anorexia. Obesidad
Hipertensión Arterial	En la cara externa del trago, a nivel de la base por debajo del punto hambre	Hipertensión arterial
Sed	En la cara externa del trago entre los puntos nariz y vértice del trago	Sed Insaciable.
Oído Externo	En la cara externa del trago, delante de la incisura supratrágica.	Otitis externa
Corazón 2	En la cara externa del trago por debajo del punto oído externo.	Arritmias. Histeria. Palpitaciones. Parapléjia.

Parte Auricular: TRAGO
Puntos y Zonas

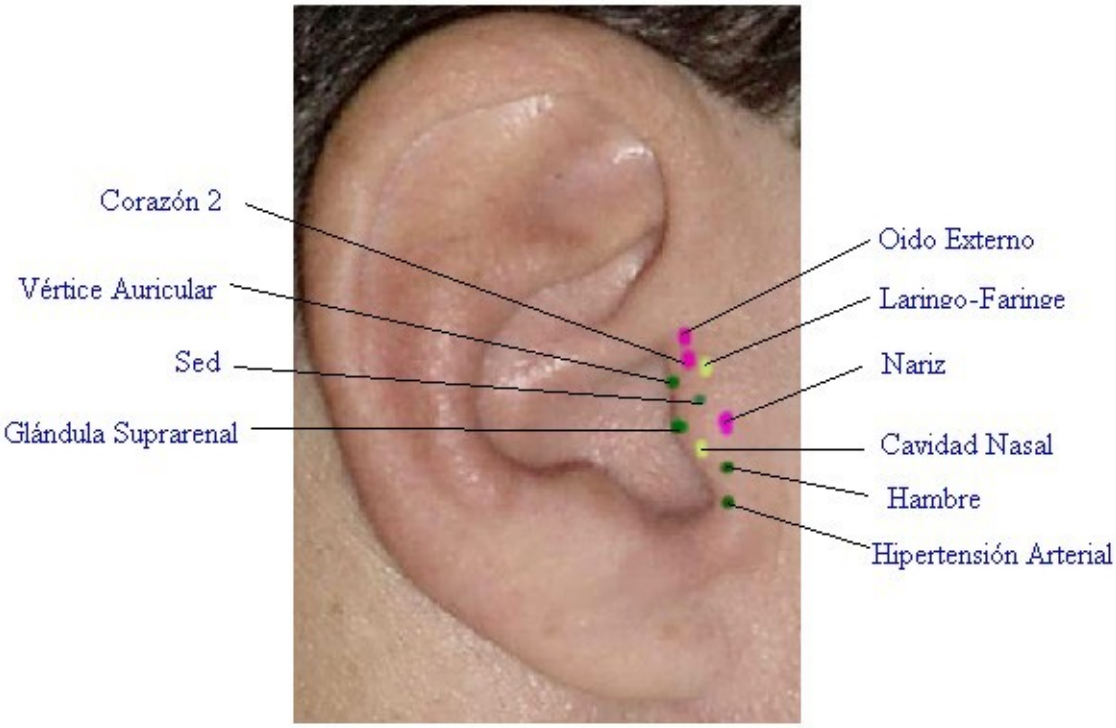

Fig 39 A

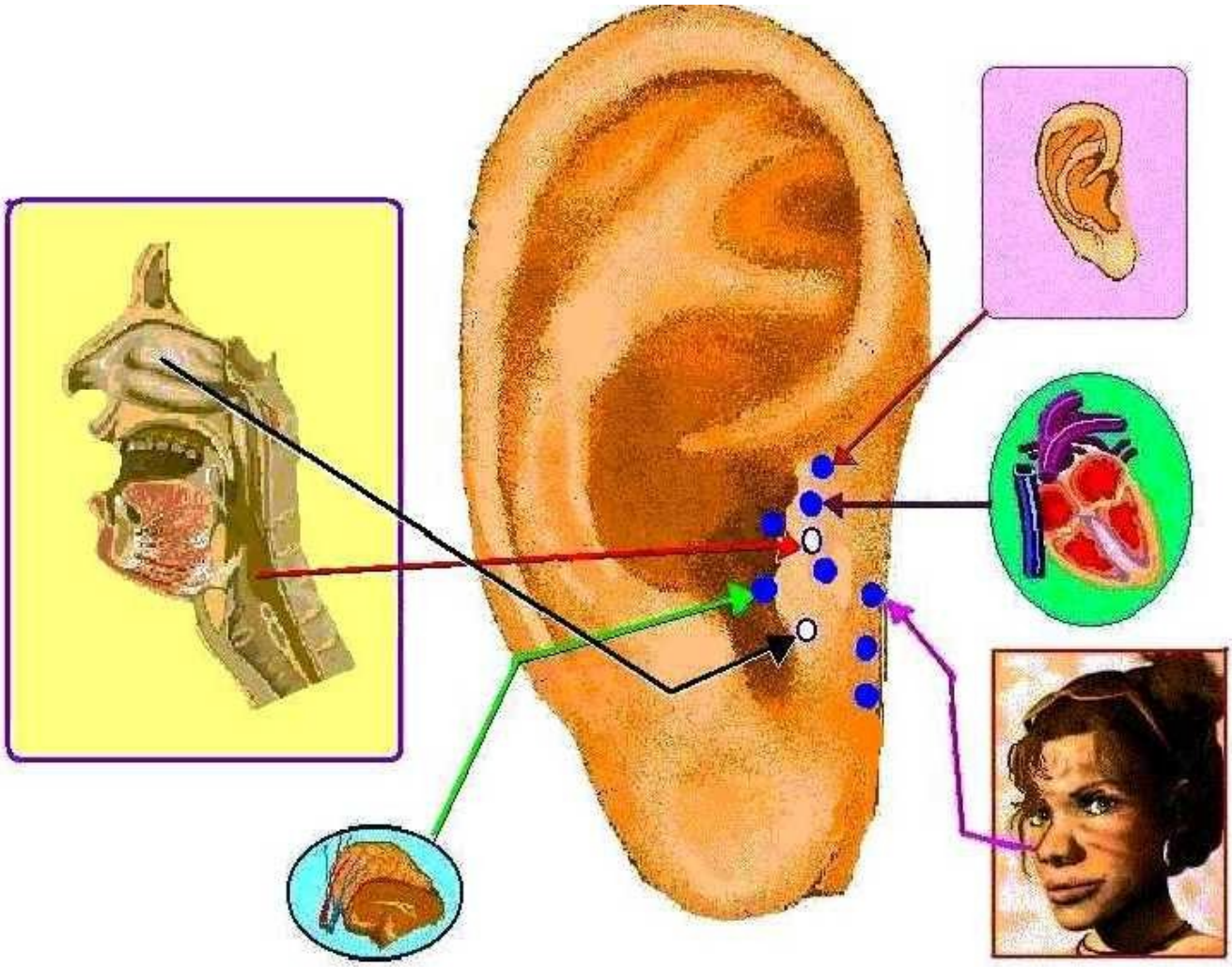

Fig 39 B

PARTE AURICULAR: ANTITRAGO (Ver Fig. 40A y B)		
PUNTOS Y ZONAS	**LOCALIZACIÓN**	**INDICACIONES**
Tronco Encefálico	Incisura supra – antitrágica	Cefalea. Vértigo.
DING CHUAN Auricular	En el vértice del antitrago.	Asma, bronquitis
Cerebro	En la cara externa del antitrago, en el punto medio de la línea que conecta al punto DING CHUAN con el punto tallo cerebral.	Dolores postquirúrgicos. Impotencia, Frigidez, Enuresis, Tabaquismo, Alcoholismo. Paraplejias. Histeria.
Subcorteza	En la par1e superior deja cara interna del antitrago	Insomnio, trastornos del sueño, Asma.
Gónadas	En la mitad inferior de la cara interna del antitrago	Epiditis. Menstruaciones irregulares
Región Frontal	En la cara externa del antitrago en su porción inferior	Cefalea, insomnio, vértigos Neuralgias del trigémino, Parálisis facial periférica.
Región Occipital	En la cara externa del antitrago en su porción superior.	Cefalea, Neurastenia.
Región Temporal y Sienes(TAIYANG)	En la cara externa del antitrago en el punto medio de la línea que conecta al punto frente y el punto occipucio	Cefalea unilateral

Parte Auricular: ANTITRAGO
Puntos y Zonas

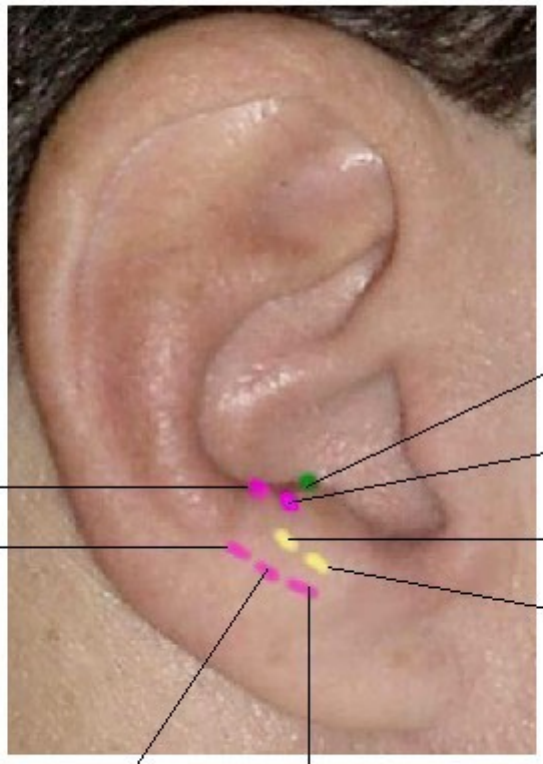

Fig 40 A

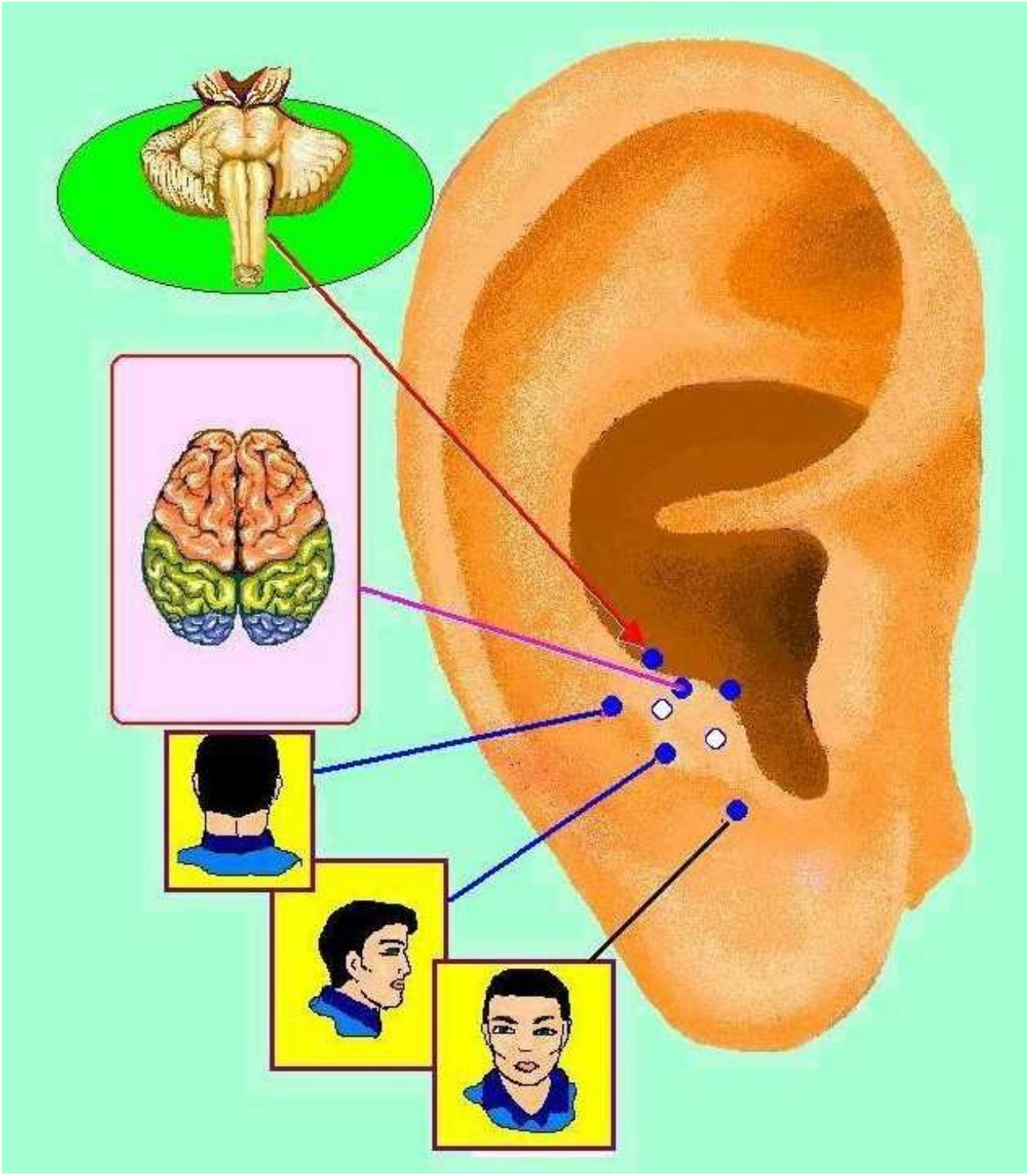

Fig 40 B

PARTE AURICULAR: CONCHA (a) Periferia de la raíz del Hélice (Ver Fig. 41 A y B)		
PUNTOS Y ZONAS	**LOCALIZACIÓN**	**INDICACIONES**
Esófago	En las 2/3 anteriores de la porción inferior de la raíz del hélice.	Disfagia
Cardias	En el 1/3 posterior de la porción de la raíz del hélice.	Nauseas, Vómitos
Estómago	Alrededor del origen de la raíz del hélice.	Gastritis crónica, Distensión abdominal postquirúrgica, Epigastralgias, Vómitos, Dispepsias. Nauseas, Hipo, Anorexia.
Duodeno	En el 1/3 posterior de la porción sup. de la raíz del hélice.	Ulcera duodenal, Espasmo Pilórico, Distensión Abdominal, post-quirúrgica.
Yeyuno e Ileon	En el 1/3 medio de la porción sup. de la raíz del hélice.	Dispepsias, palpitaciones, Distensión abdominal postquirúrgica.
Apéndice vermicular	Entre el punto intestino grueso y el punto yeyuno e ileon	Diarrea
Intestino Grueso	Por encima del 1/3 anterior de la raíz del hélice.	Diarrea, Constipación, Distensión abdominal post-quirúrgica

.

Parte Auricular: CONCHA
Periferia de la raíz del Hélice. Zonas

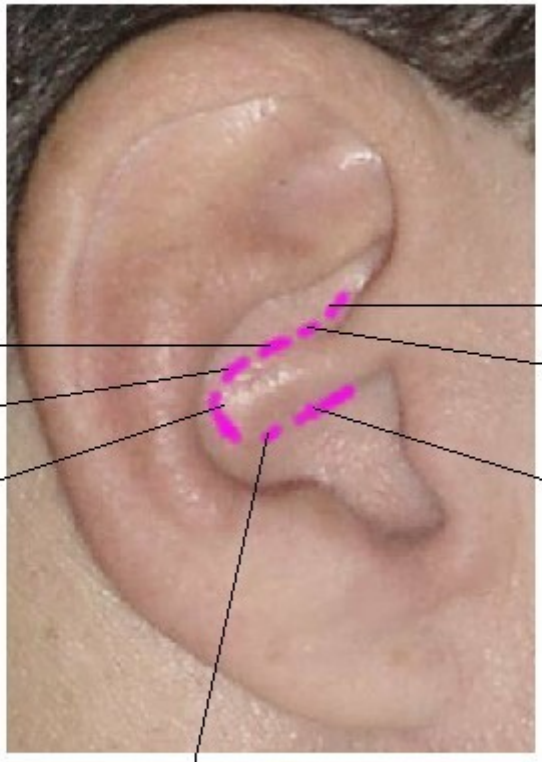

Fig 41 A

Fig 41 B

PARTE AURICULAR: CONCHA ,
(b) Cimba de la Concha

(Ver Fig. 42 A y B)

PUNTOS Y ZONAS	*LOCALIZACIÓN*	**INDICACIONES**
Hígado	Posterior a los puntos estómago y Duodeno.	Hepatitis, dolor en el hipocondrio derecho, enfermedades de los ojos, Hipo, Frigidez, Gastritis crónica.
Páncreas y Vesícula Biliar	Entre el punto hígado y el punto riñón. Por encima del punto Duodeno. El Páncreas se encuentra más lateral respecto a la vesícula biliar.	Pancreatitis Crónica, Dispepsias, Enfermedades de las vías biliares
Riñón	En el borde inferior del antehélice Directamente encima del punto Yeyuno e ileón.	Sacro-lumbalgia, histeria, Cólico nefrítico, Tinnitus, Hipoacusia, Paraplejia, Polaquiuria, Hipertensión.
Ureter	Entre el riñón y vejiga encima del punto yeyuno e ileon.	Sacro-lumbalgia, histeria. Cólico nefrítico, Tinnitus, Hipoacusia, Paraplejia, Polaquiuria.
Vejiga Urinaria	En el borde inferior del pilar inferior del antehélice directamente encima del punto intestino grueso.	Enuresis, Retención urinaria, Cólico nefrítico.

Parte Auricular: CONCHA
Cimba de la concha

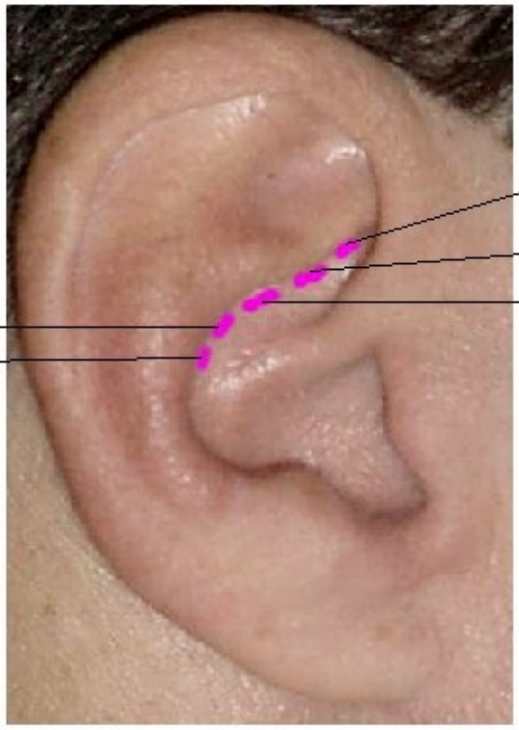

Fig 42 A

Fig 42 B

PARTE AURICULAR: CONCHA (c) Cavidad de Concha (Ver Fig. 43A y B)		
PUNTOS Y ZONAS	**LOCALIZACIÓN**	**INDICACIONES**
Boca	Cerca de la pared posterior del orificio del meato acústico externo, por debajo de Es6fago.	Parálisis facial, Periférica, Ulceraciones de la boca, Gastritis Crónica, Gingivitis Periodontitis, Estomatitis Sub-prótesis
Corazón 1	En el centro de la porción inferior de la concha.	Histeria. Palpitaciones, Arritmias, Insomnio, cefalea, Hipertensión, Paraplejia
Pulmón	Alrededor del punto corazón 1 en forma de U	Tos, Asma, Urticaria, Gastritis Crónica, Bronquitis, Dolores Post Quirúrgicos
Tráquea	Por debajo del punto Boca, medialmente al punto pulm6n.	Tos
SAN JIAO	En la porción inferior de la concha, a nivel de la mitad superior de la incisura Intertrágica	Edema, Constipación, Ulcera Duodenal, Ulcera Gástrica.
Sistema Endocrino	En la mitad inferior de le Incisura intertrágica	Sangramiento uterino, Dismenorrea, Mestruaciones irregulares, Neurastenia, Asma.
Bazo I	Inferior al punto hígado , y cerca del borde medial del antehélice.	Distensión Dispepsia, Distensión post-quirúrgica Gastritis Crónica

Parte Auricular: CONCHA
Cavidad de Concha. Zonas.

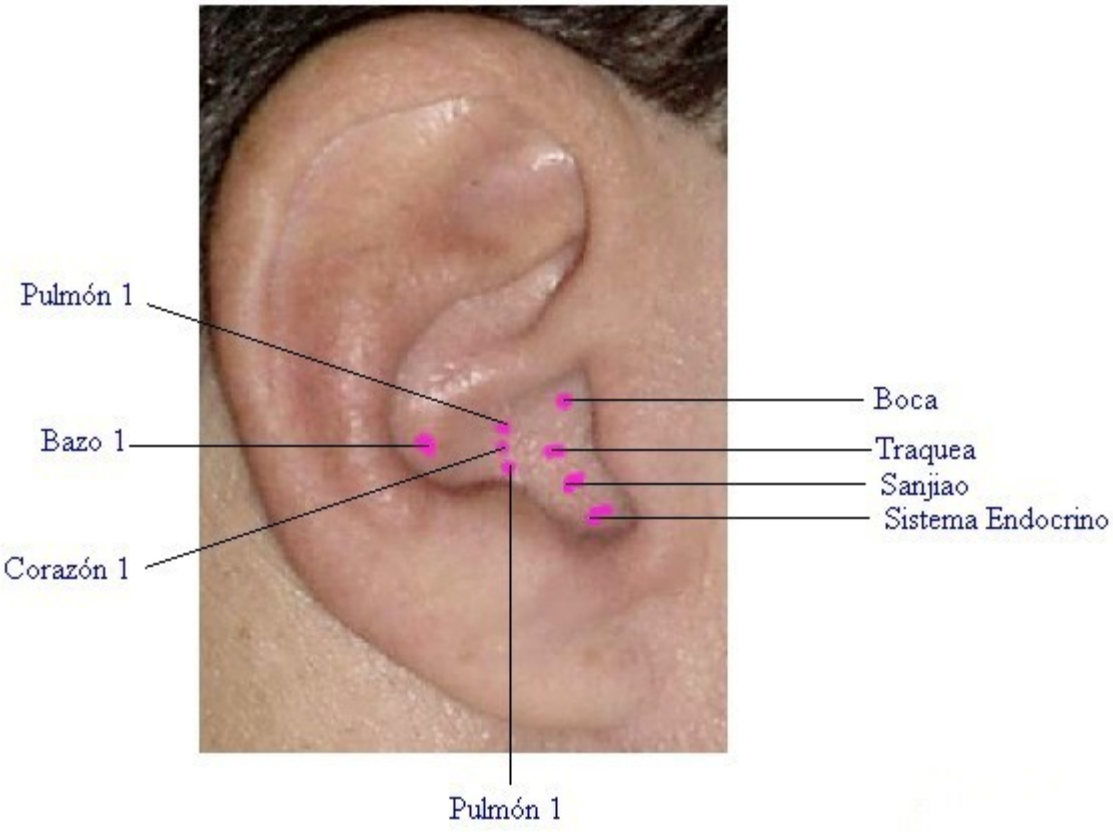

Fig 43 A

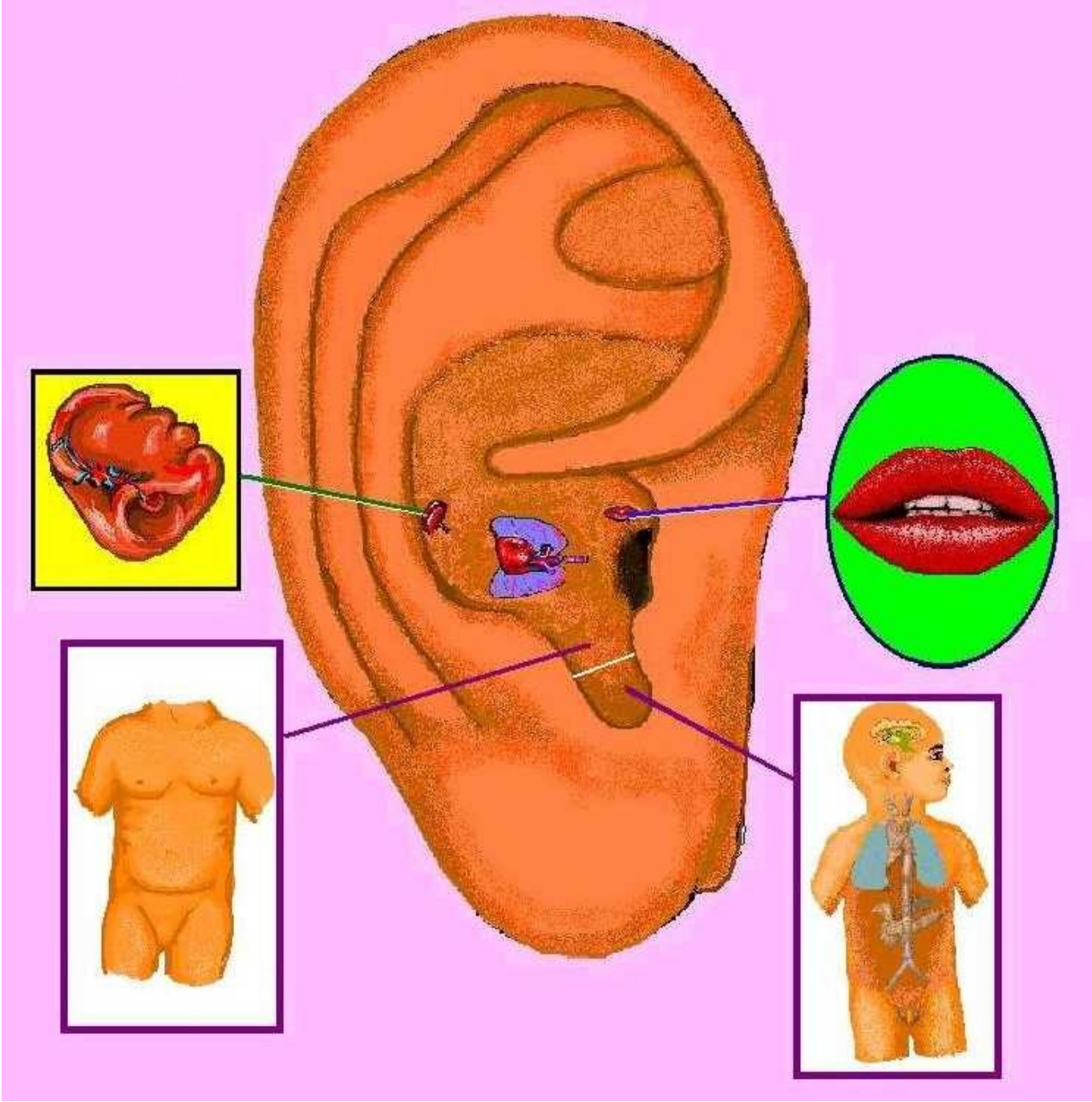

Fig 43 B

PARTE AURICULAR: INCISURA INTERTRAGICA (Ver Fig. 44 A y B)		
PUNTOS Y ZONAS	**LOCALIZACIÓN**	**INDICACIONES**
Ojo 1 y Ojo 2	A ambos lados de la incisura intertrágica. El anterior constituye el punto ojo 1 y el posterior el punto ojo 2	Glaucoma, conjuntivitis aguda, Parálisis facial periférica

Parte Auricular: INCISURA INTERTRÁGICA
Zonas

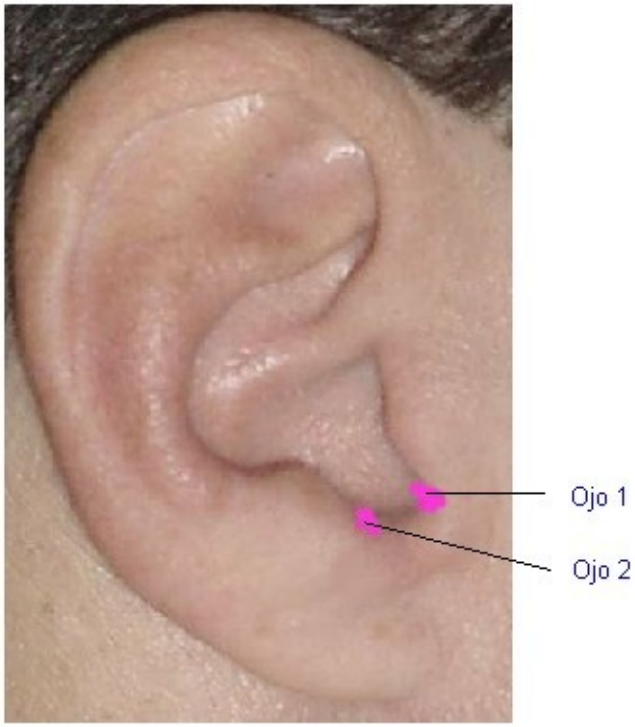

Fig 44 A

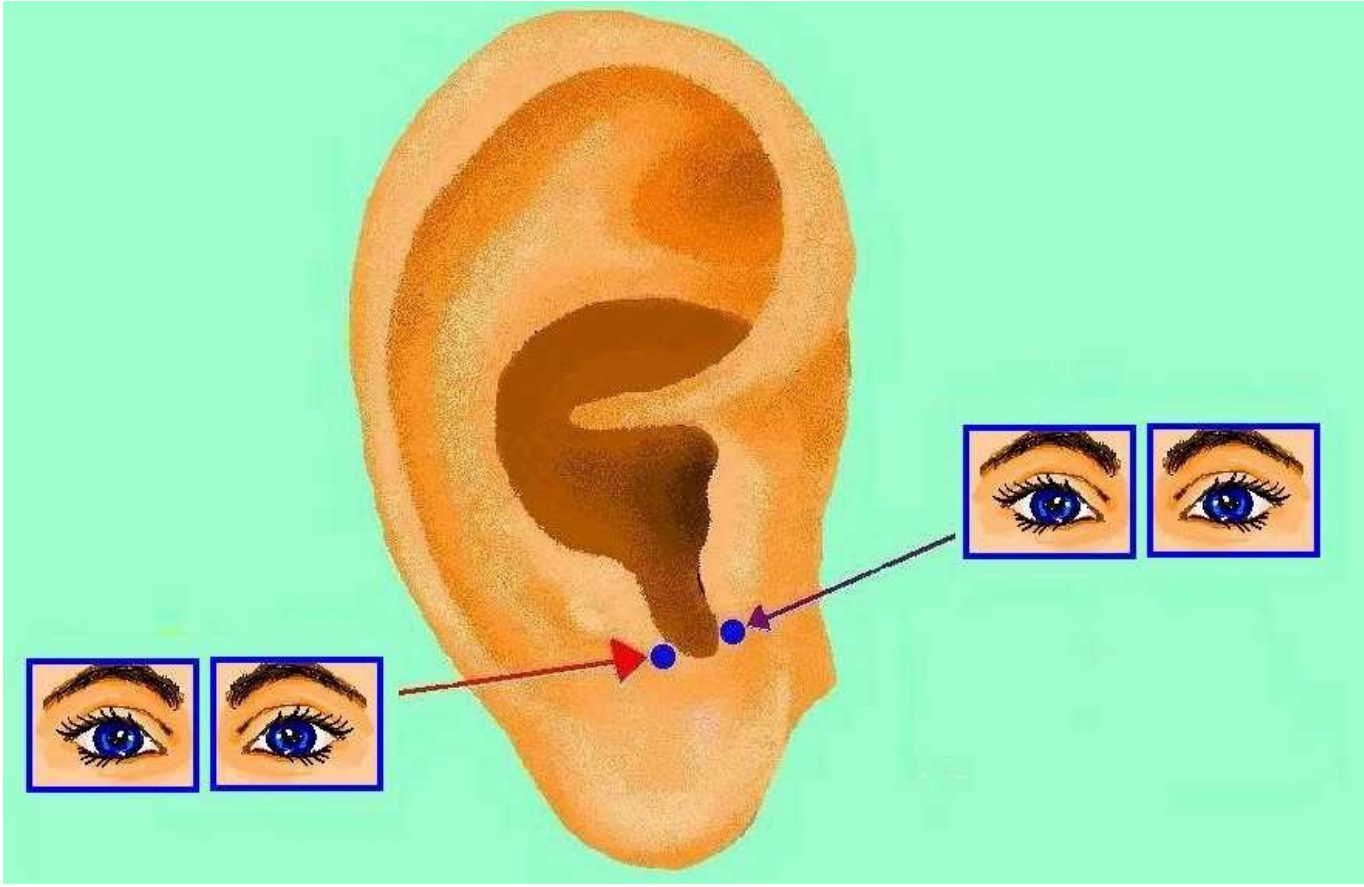

Fig 44 B

AREA AURICULAR: LOBULO (Ver FIG. 45 A y B)		
PUNTOS Y ZONAS	**LOCALIZACIÓN**	**INDICACIONES**
Analgesia dental superior	En el ángulo inferior lateral del I cuadrante del lóbulo.	Odontalgía Punto de analgesia para extracciones dentarias.
Analgesia dental inferior	En el centro del IV cuadrante del lóbulo	Odontalgias, Punto de analgesia para extracciones dentarias

Ojo 3	En el centro de! V cuadrante del lóbulo	Glaucoma. Conjuntivitis aguda, Parálisis facial.

Oido interno	En el centro del VI cuadrante del lóbulo	Tinnitus. Hipoacusia.
Amigdalas	En el centro del VIII cuadrante del lóbulo	*Amigdalitis*
Lengua	En el centro II cuadrante del lóbulo	Glosodinia, Glositis
Ansiolítico	Se encuentra en el VI cuadrante. En el ángulo inf. medial próximo al borde fijo del lóbulo.	Ansiedad. Tabaquismo, Alcoholismo, Hipertensión, Disfuncíón del ATN Aftas bucales
Maxila	En el ángulo inferior lateral del II cuadrante del lóbulo.	Odontalgia superior, aftas bucales, Parálisis facial. Neuralgia del V par craneal, rama maxilar, analgesia acupuntural quirúrgica en Ia arcada superior
Mandíbula	En el centro del III cuadrante del lóbulo	Odontalgia inferior, Artritis de la ATM, aftas bucales, Parálisis facial, Neuralgia del V par craneal de la rama mandibular, analgesia acupuntural quirúrgica en la arcada inferior

Parte Auricular: LÓBULO
Puntos y Zonas

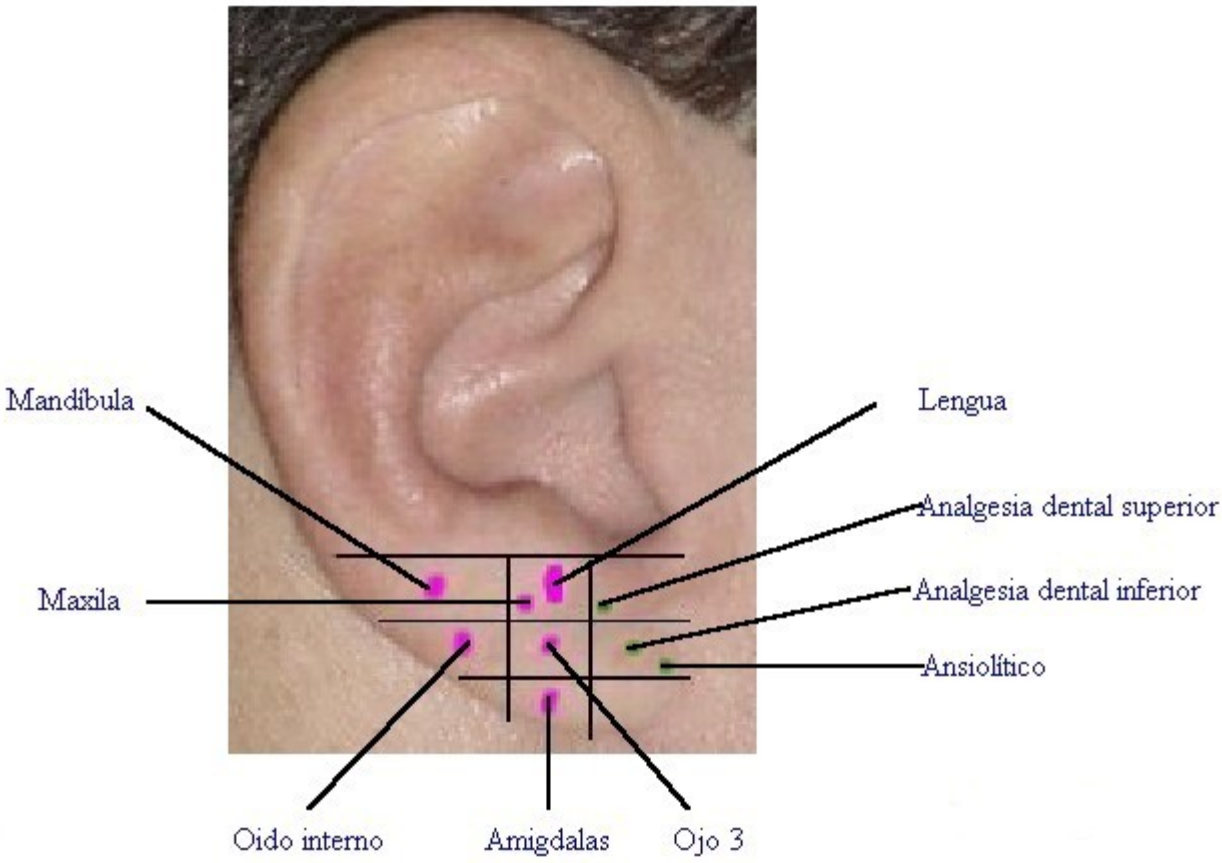

Fig 45 A

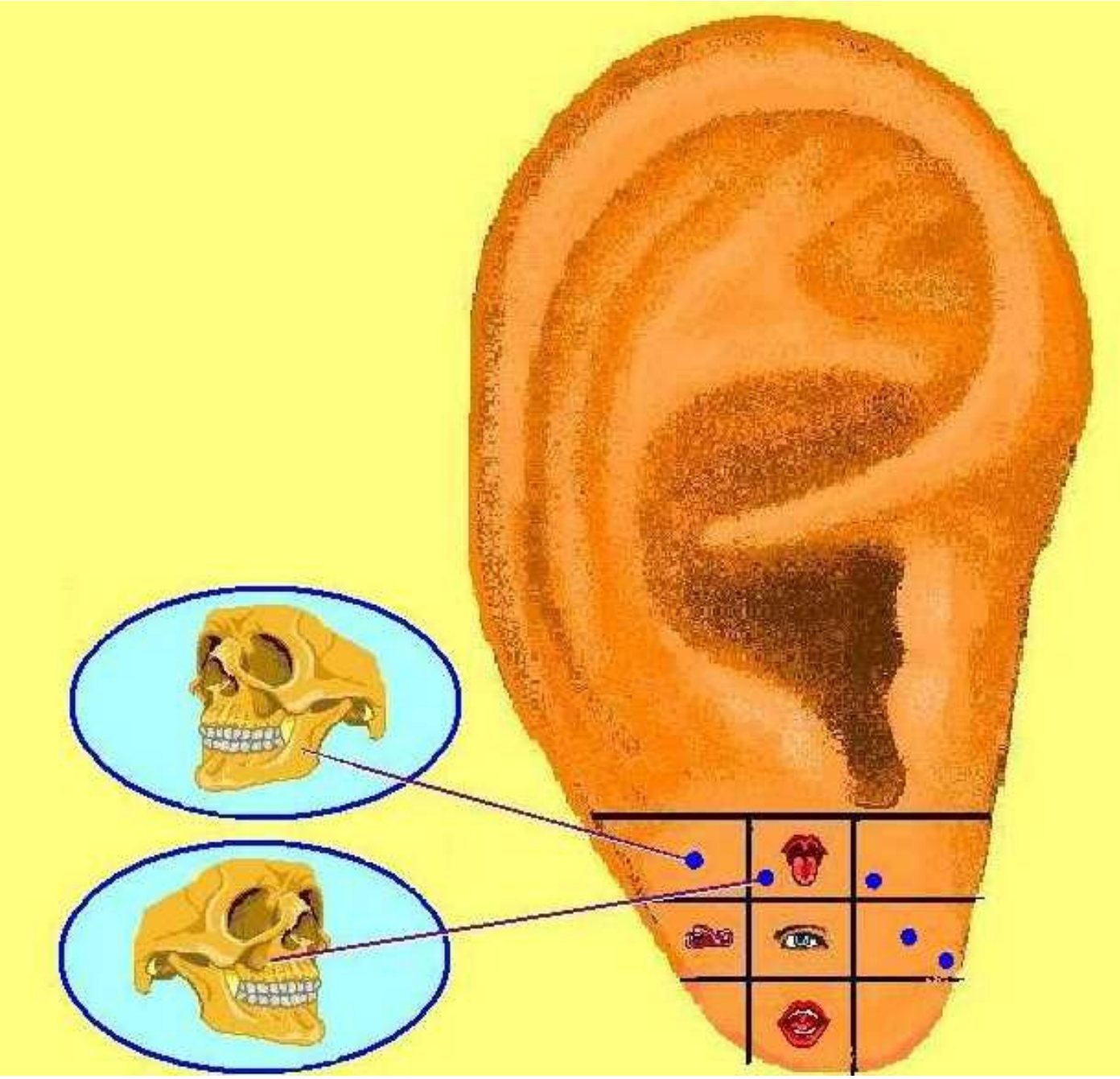

Fig 45 B

PARTE AURICULAR: CARA DORSOMEDIAL (Ver FIG. 46 A y B)		
PUNTOS Y ZONAS	**LOCALIZACIÓN**	**INDICACIONES**
Corazón 3	En la cara dorso medial, en la eminencia , triangular .	Palpitaciones, Trastornos del sueño Insomnio, Hipertensión, Arritmias, Paraplejia
Hipertensión 2	En la cara dorso medial, en el surco transverso.	Hipertensión.
Bazo 2	En el punto medio de la eminencia de la concha, entre el punto hígado y pulmón.	Distensión abdominal Diarrea, Dispepsias, Distensión abdominal Post-quirúrgica, Gastritis crónica.
Higado	En el dorso de la oreja, lateralmente al punto bazo 2.	Hepatitis, Dolor en el hipocondrio, Enfermedades de los ojos, Frigidez, Gastritis Crónica.
Pulmón 2	En el dorso de la oreja, lateralmente al punto bazo 2.	Tos, Asma, Bronquitis, Dolor post-quirúrgico, Gastritis crónica
Nervio Vago	En la unión del dorso de la oreja o la mastoide a nivel de la raíz del hélice.	Epigastralgias, Cefalea, Asma, Úlcera Gástrica.

Parte Auricular: CARA DORSOMEDIAL
Zonas

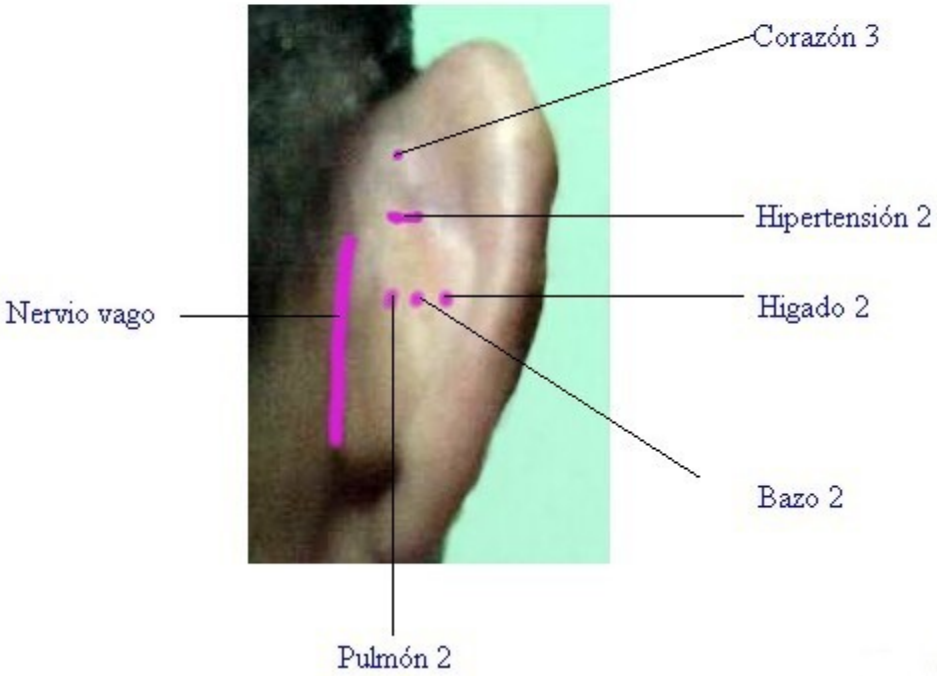

Fig 46 A

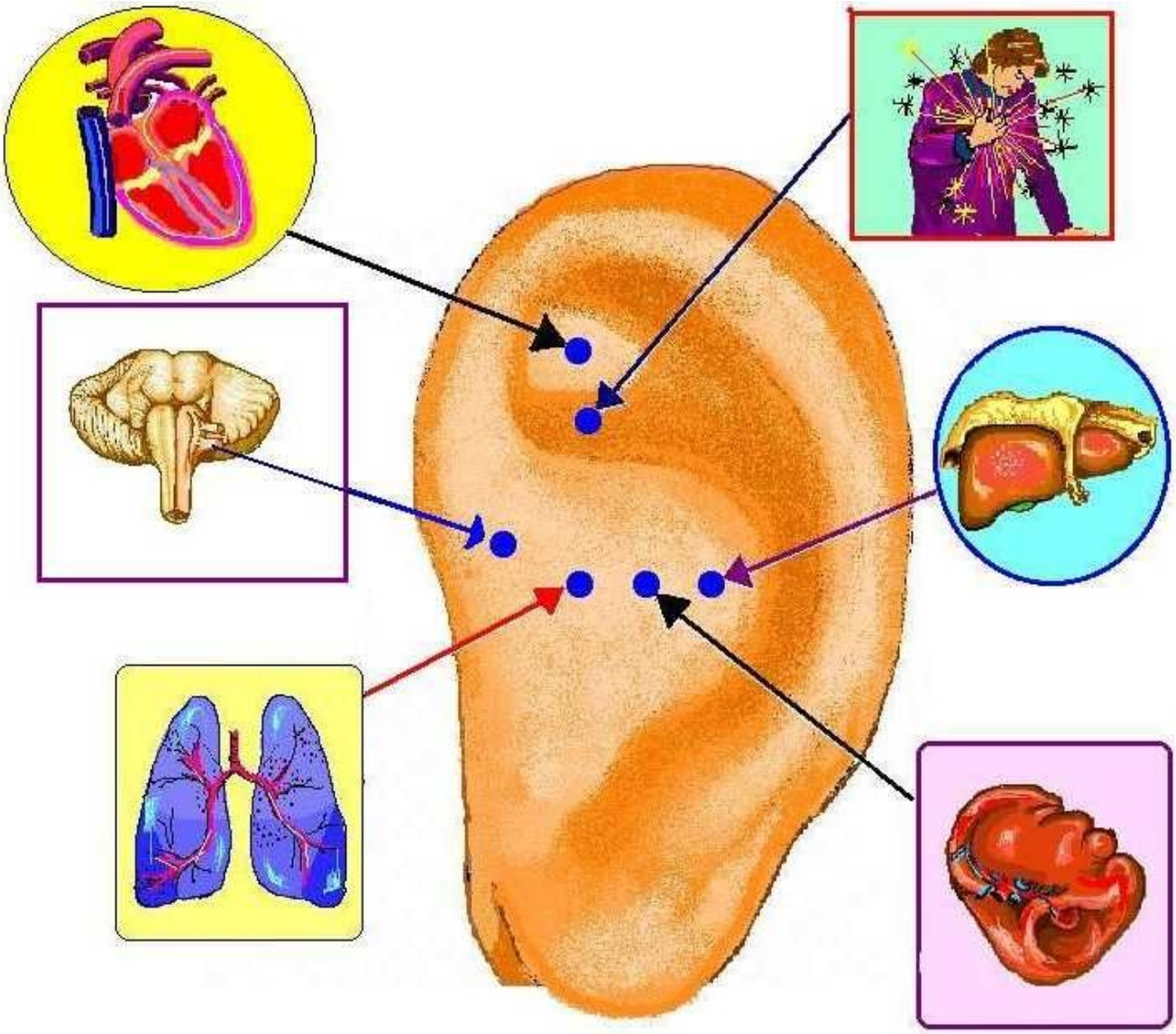

Fig 46 B

TRATAMIENTO DE ALGUNOS SINTOMAS, SINDROMES Y ENFERMEDADES

TRATAMIENTO DE ALGUNOS SINTOMAS, SINDROMES Y ENFERMEDADES

A

Aftas bucales:	Maxila. Mandíbula, Boca, Shen Men Auricular.
Alcoholismo:	Shen Men Auricular, Ansiolítico, Lengua, Amígdalas, cerebro.
Amigdalitis Aguda:	Hélice I y VI, Laringe, Faringe, Amrgdalas.
Analgesia dental inferior:	Punto analgesia dental inferior, Mandibula Shen MEN Auricular, Riñón
Analgesia Dental Superior:	Punto analgesia dental Superior, Maxila. SHEN MEN Auricular, Riñon. -
Anorexia:	Cerebro, Estómago, Shen Men Auricular, Bazo.
Ansiedad:	Ansiolítico, Shen Men Auricular, Corazón 1,2,3
Arritmia:	Corazón 1, Corazón 2, Corazón 3. Intestino delgado.
Artritis de la A. T .M:	Mandíbula, Riñón,
Asma Bronquial:	Glándula Suprarrenal, Dingchuan Auricular, Pulmón 1, Pulmón 2, Nervio Vago, Punto Asma, Sistema Nervioso Simpático, Sistema Endocrino, Subcorteza.

B

Bronquitis:	Pulmón 1, Pulmón 2, Dingchuan Auricular
Bursitis de la Articulación Del hombro:	Hombro, Clavícula, Articulación del hombro

C

Cefalea:	Tronco Encefálico, Región Frontal, Región Occipital, Región Temporal y Sienes (Taiyang), Shen Men Auricular, Nervio Vago, Corazón 1, Corazón 2, Corazón 3, se adicionan otros puntos de acuerdo a la causa, Ej: Estómago bazo 1 y 2, Hígado 1 y 2, Pulmones 1 y 2
Cervicalgia:	Vértebras Cervicales
Ciatalgia:	Nervio ciático, Vértebras Lumbosacras, Región Glútea, Shen Men Auricular
Cólico Nefrítico:	Uréter, Riñón, S.N. Simpático, Abdomen Vejiga Urinaria
Conjuntivitis Aguda:	Vértice de la oreja, Ojo 1, Ojo 2, Ojo 3, Hélice I-VI, Hígado 1, 2
Constipación:	Porción inferior del Recto, Intestino Grueso, San Jiao

D

Diarrea:	Porción Inferior del Recto, I ntestino Grueso, Bazo 1 Bazo 2, Estómago, Apéndice.
Disfagia;	Esófago
Disfunción del a ATM	Shen Men auricular, Riñón, Mandíbula
Dismenorrea:	Utero (Vesícula Seminal), Sistema Endocrino, Nervio Vago, Abdomen.
Dispepsia:	Estómago, Duodeno, Yeyuno-ileon, Bazo 1, Bazo 2 Páncreas, Vesícula Biliar.

Distención Abdominal:	Bazo 1, Bazo 2, Intestino Grueso,
Distención Abdominal Post-quirúrgica:	Intestino Grueso, Duodeno, Yeyuno-lleón, Estómago, Bazo 1 Bazo 2, Shen Men Auricular.
Disuria:	Uretra, Vejiga Urinaria, Genitales Externos, Sistema Nervioso Simpático (SNS), Cerebro, Riñón.
DoIores abdominales:	Abdomen, SNS
Dolor en la Articulaci6n del hombro:	Articulación del Hombro
Dolor de la clavícula:	Clavícula.
DoIor del Codo:	Codo.
Dolor en los dedos de la Mano:	Dedos de la mano.
Dolor en Hipocondrio derecho:	Hígado 1, Hígado 2.
Dolor por Litiasis Vesicular:	Páncreas y Vías Biliares, Hígado 1,2.
Dolor en la Muñeca:	Muñeca.
DoIor en el pecho:	Tórax.
Dolores Post-Quirúrgicos:	Shen Men Auricular, Pulmón 1, Pulmón 2, Cerebro, Vértice Auricular, Puntos y Zonas correspondientes al Area Intervenida.
DoIor en la región Glútea:	Región Glútea.
DoIor y Disfunción de la Articulación coxofemoral	Articulación Coxofemoral 1, Articulación Coxofemoral 2.
DoIor y Disfunción de los dedos del pie:	Dedos del pie.
DoIor y Disfunción del Talón:	Calcáneo, maleolos.
Dorsalgia:	Vértebras torácicas.

E

Eczema del Periné:	Genitales externos
Enuresis:	Cerebro, Vejiga Urinaria, Genitales Externos, S.N.S. Riñón, Shen Men Auricular .
Epididimitis:	Gónadas.

Epigastralgia:	Estómago, S.N. Simpátioo, N. Vago, Shen Men Auricular.
Estimulación del Parto:	Útero, Sistema Endocrino, Riñón, Bazo 1, Bazo 2, Hígado 1, Higado 2.
Espasmo Pilórioo:	Duodeno.

F

Faringitis:	Laringo-Faringe.
Fiebre:	Hélice del I al VI
Frigidez:	Shen Men Auricular, Útero (Vesícula Seminal}, Genitales externos, cerebro, Hígado 1, Hígado 2.

G

Gastritis Crónica:	Estómago, Pulmón 1, Pulmón 2, Puntos Secundarios Hígado 1, Hígado 2, Bazo 1, Bazo 2, Boca.
Glaucoma:	Ojo 1, Ojo 2, Ojo 3.
Glositis:	Lengua.
Glosodinia:	Lengua.

H

Hepatitis:	Hígado 1, Hígado 2, Punto Hepatitis.
Hipertensión Arterial:	Hipertensión 1, Hipertensión 2, Shen Men Auricular Ansiolítico. Según la medicina tradicional la Hipertensión se debe a fuego en el hígado y como el riñón es su madre se trata con estos puntos Hígado 1, Hígado 2, Riñón, Corazón 1,2,3.
Hipoacusia de Causa Funcional:	Riñón, Hígado 1, Hígado 2, Oido Interno.

Hipotensión Arterial:	Glándula Suprarrenat, Hígado Hipotensión.
Histeria:	Shen Men Auricular, Corazón 1, Corazón 2, Corazón Riñón, Cerebro.

I

Ictero:	Diafragma, Hígado 1, Hígado 2
Impotencia Sexual:	Genitales Externos, Útero (Vesícula Seminal), Cerebro, Riñón, Hígado 1, Hígado 2, Corazón 1, Corazón 2, Corazón 3, S.N. Simpático, Shen Men Auricular .
Infecci6n de Vías Urinarias Altas:	Uréter., Riñón.
Inflamación Pélvica:	Pelvis, Bazo 1, Bazo 2.
Insomnio:	Shen Men Auricular, Subcorteza, Frente, Corazón 1 Corazón 2, Corazón 3.

L

Laringitis:	Laringo Faringe y Hélice I-VI.

M

Mastitis:	Tórax, Estómago. Shen Men Auricular
Menstruaciones irregulares:	Utero, Gonadas, Sistema Endócrino. Shen Men Auricular

N

Nauseas:	Cardias, Estómago, S.N. Simpático, Shen Men Auricular
Neuralgia Intercostal:	Tórax, S.N. Simpático, Shen Men Auricular

Neuralgia del Trigémino:	S.N. Simpático, Frente, maxila, mandíbula, Shen Men Auricular ansiolítico, corazón.
Neurastenia:	Shen Men Auricular, corazón 1, Corazón 2, Corazón 3 Cerebro, Occipucio, Sistema Endocrino, S.N. Simpático

O

Obesidad:	Punto hambre, Estómago. Shen Men Auricular , Ansiolítico, Estómago
Odontología Inferior:	Mandíbula, punto Analgesia Dental Inferior , Auricular. Estómago, Riñón.
Odontología .superior:	Maxila, Analgesia Dental Superior, Vértice Auricular, Estómago. Riñón.
Otitis Externa:	Oido Externo.

P

Parálisis Facial Periférica:	Boca, Ojo '. Ojo 2, Ojo 3, Naríz, Mandíbula, Hígado 1, Hígado 2.
Paraplejia:	Corazón 1, Corazón 2, Corazón 3,Riñón, cerebro, Cuello, Shen Men Auricular .
Palpitaciones:	Corazón 1, Corazón 2, Corazón 3, S.N. Simpático, Duodeno, Yeyuno-lleon.
Pancreatitis Crónica:	Páncreas y Vías Biliares.
Prolapso Rectal:	Porción Inferior del Recto, Bazo.

R

Retención de Orina:	Uretra, Vejiga Urinaria, Riñón.
Rigidez de la Nuca;	Cuello, Vértebras Cervicales.

Rinitis:	Naríz , Cavidad Nasal, Pulmón 1 y 2
Ronquera:	Pulmón 1-2, Cuello, Corazón 1-2; Riñón, Intestino Grueso, Laringo-Faringe

S

Sacrolumbalgia:	Vértebras Lumbosacras.
Sangrarniento uterino de causa funcional:	Utero, Sistema Endocrino, Hígado 1, Hígado 2,
Sed Insaciable:	Punto Sed., Estómago.
Sinusitis Maxilar:	Cavidad Nasal, Glándula Suprarrenal, Pulmón 1, Pulmón 2, Frente.
Sudoración Espontánea:	S.N. Simpático, Shen Men Auricular, corazón.

T

Tabaquismo:	Shen Men auricular. Ansiolítico. Amígdala.
Tenesrmo Rectal:	Porción Inferlor del Recto.
Tinnitus:	Riñón, Oido Interno, Hígado.
Tos:	Pulmón 1, Pulmón 2, Tráquea, Laringo-Faringe.
Trastornos del sueño:	Shen Men Auricular, Subcorteza, Corazón 1 , Corazón 2, Corazón 3.

U

Ulceraciones de la Boca:	Boca, Shen Men Auricular.
Ulcera Duodenal:	Duodeno, Boca, San Jiao, Shen Men Auricular. N. Vago.
Ulcera Gástrica:	Estómago, Boca, San Jiao, Shen Men Auricular, N. Vago.

Urticaria: Pulmón 1, Pulmón 2, Shen Men Auricular, Glándula Suprarrenal.

V

Vértigo: Tallo Cerebral, Frente, Glándula Suprarrenal, Hígado 1 Hígado 2, Bazo 1, Bazo 2, Shen Men auricular .

Vómitos: Cardias, Estómago 1, Bazo 1, Bazo 2, Shen Men Auricular.

FIGURAS QUE ILUSTRAN EL TRATAMIENTO DE ALGUNOS SINTOMAS, SINDROMES Y ENFERMEDADES

A

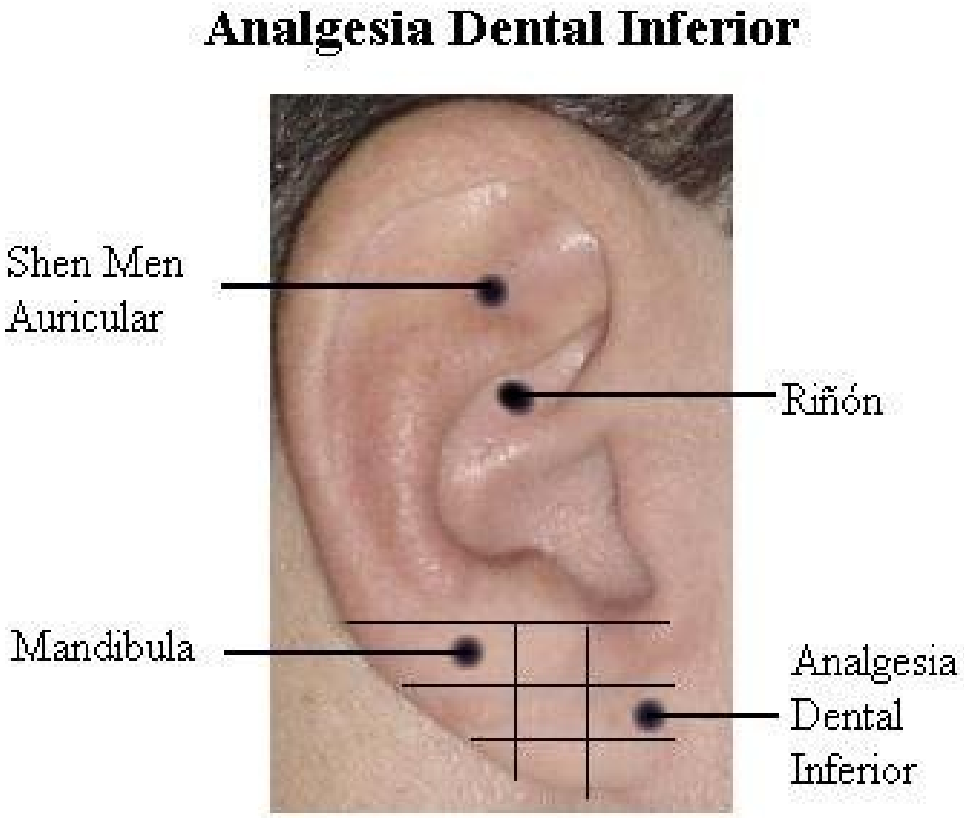

Amigdalitis Aguda

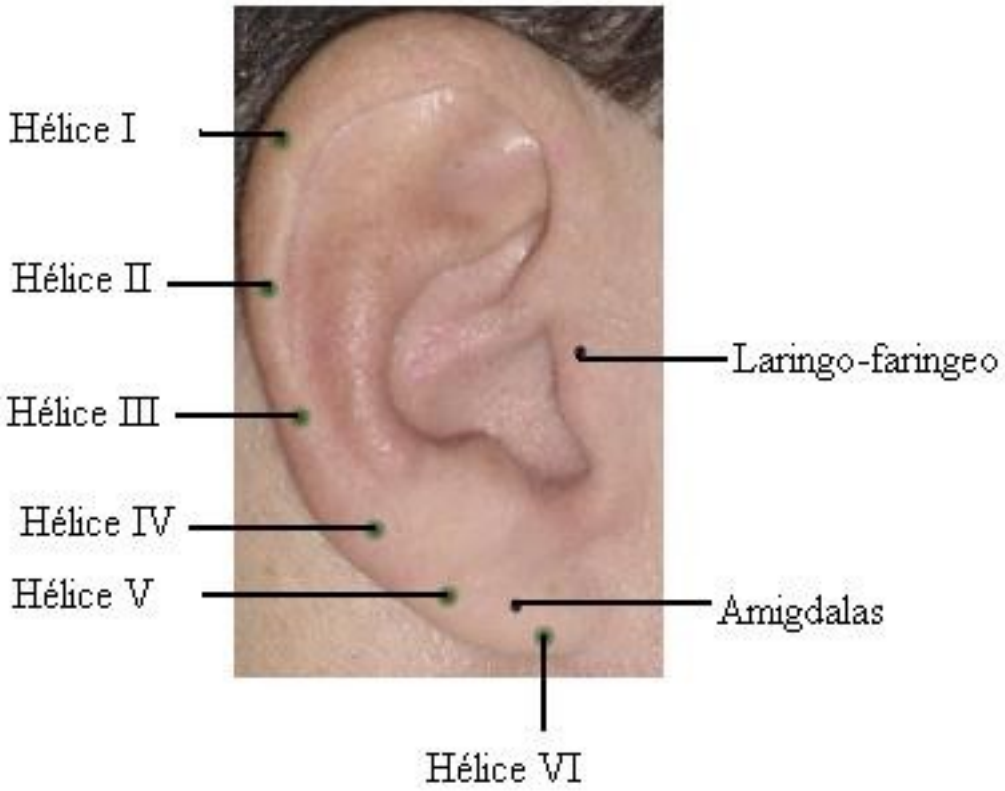

Alcoholismo

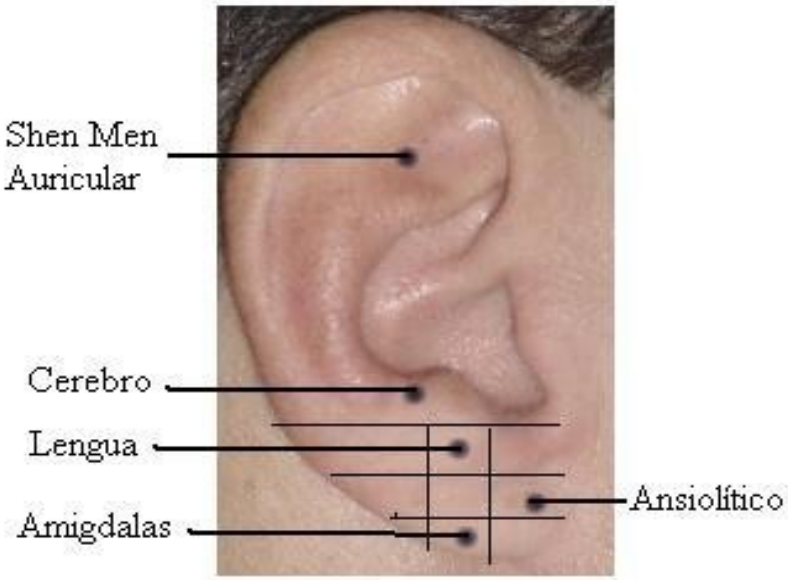

Analgesia Dental Superior

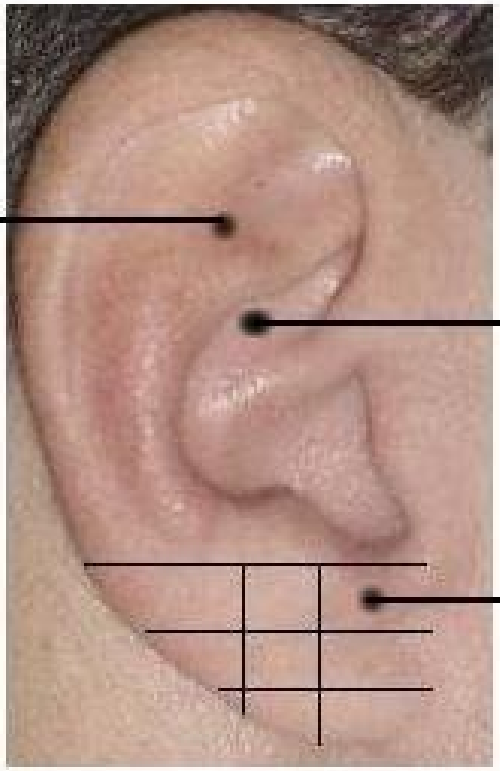

Anorexia

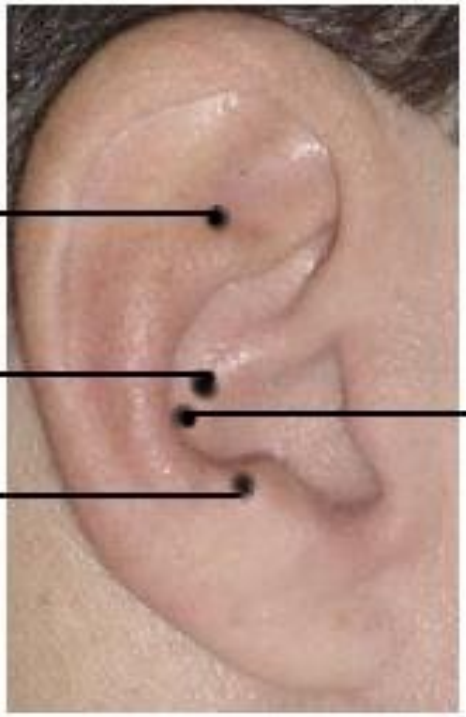

Ansiedad

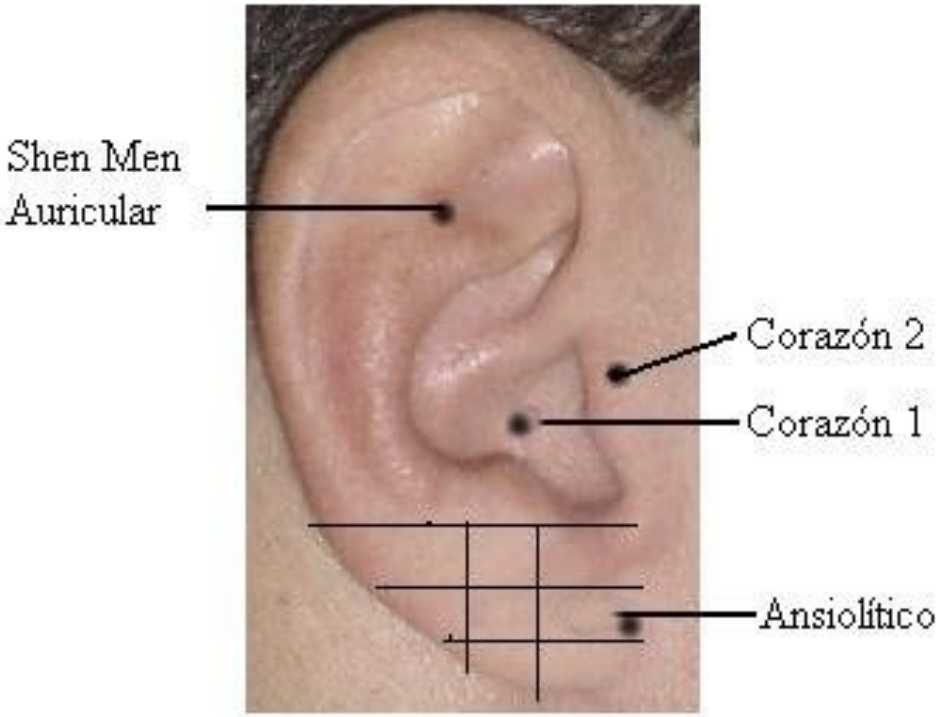

Arritmia

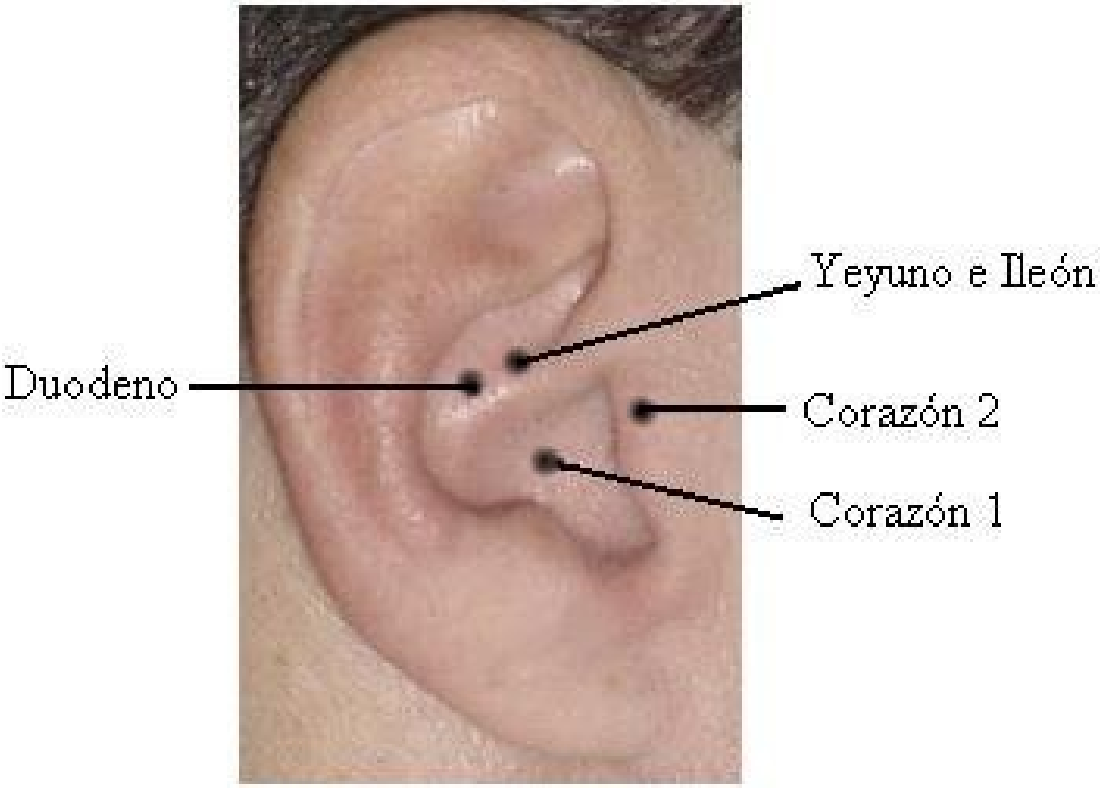

Artritis de la A.T.M.

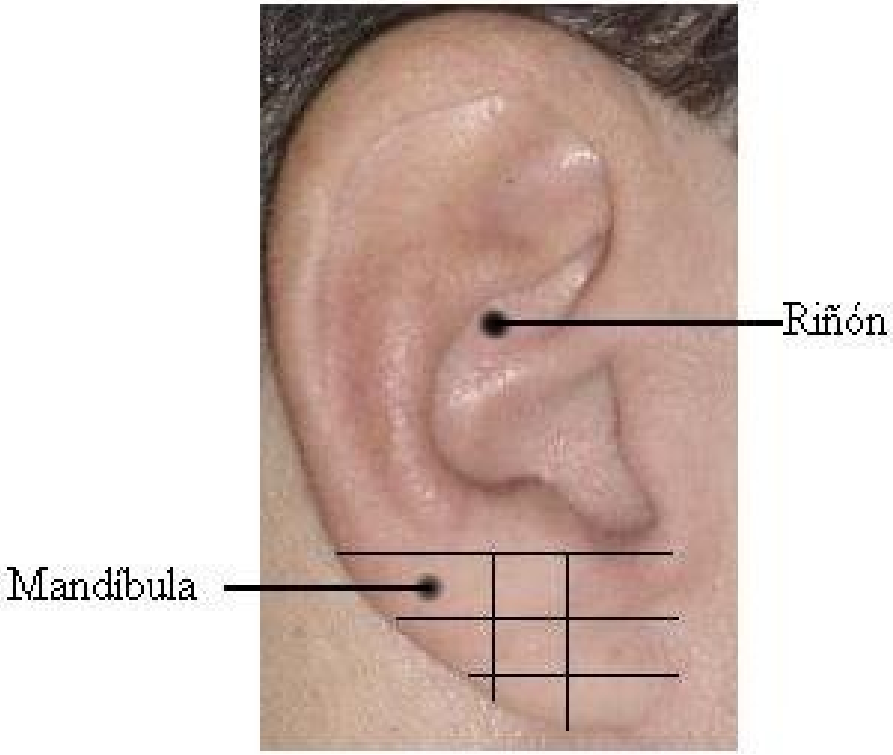

Asma Bronquial

B

Bronquitis

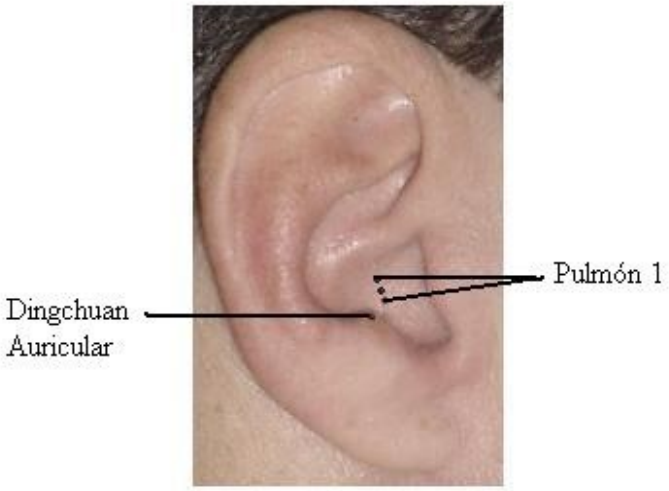

Bursitis de la Articulación del hombro

Cefalea

Cervicalgia

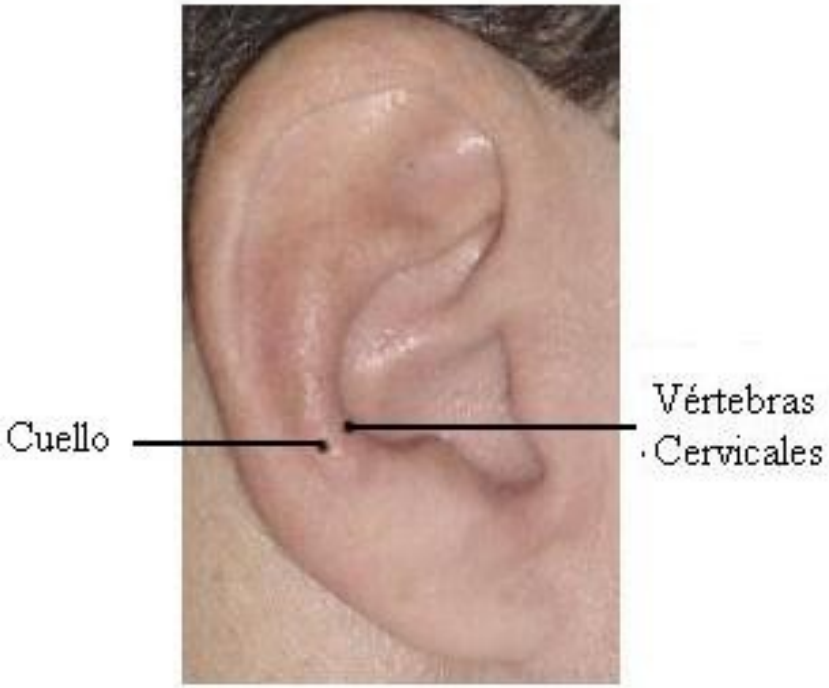

Ciatalgia

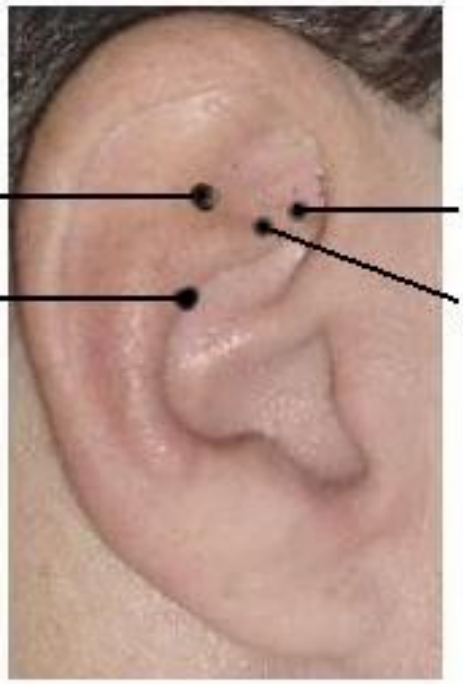

Cólico Nefrítico

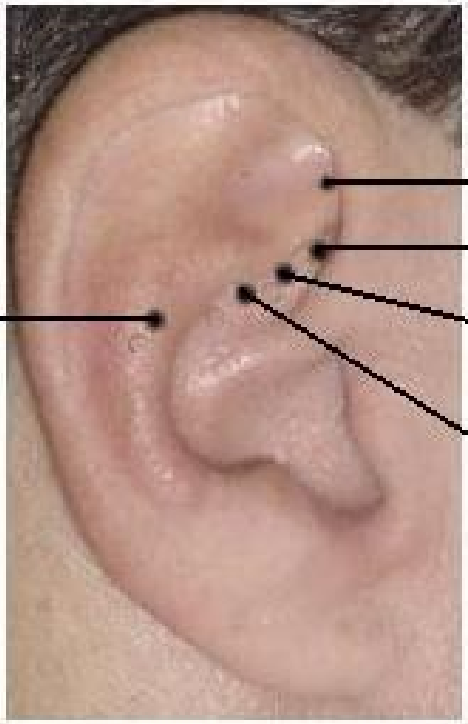

Conjuntivitis Aguda

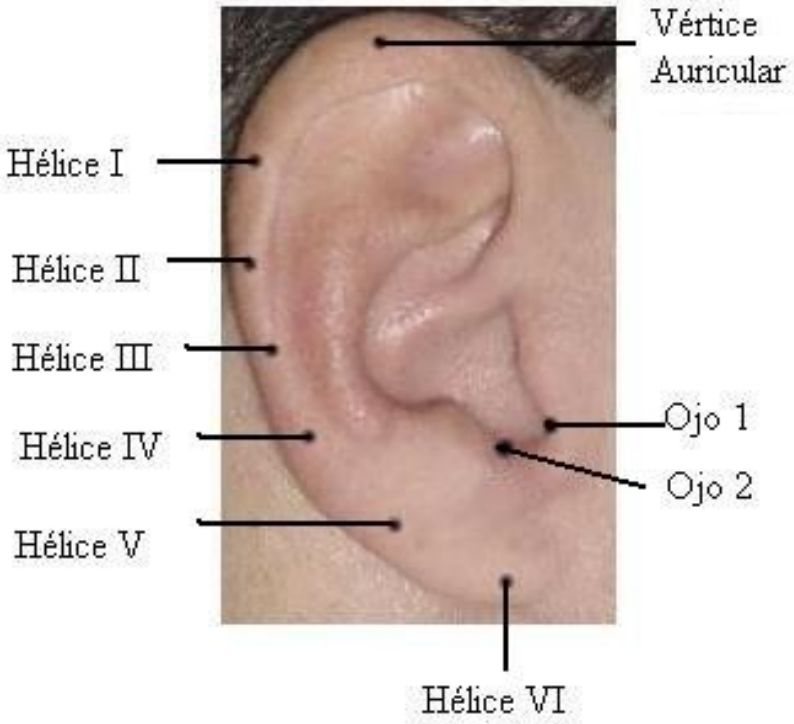

Constipación

D

Diarrea

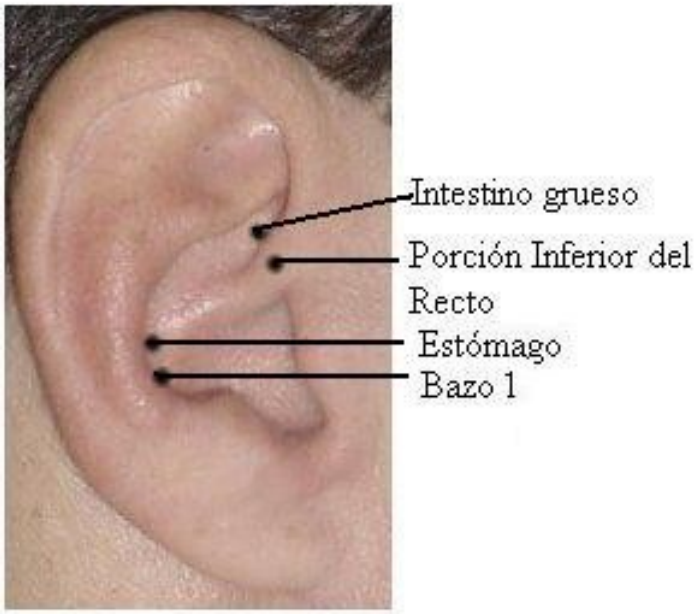

Disfagia

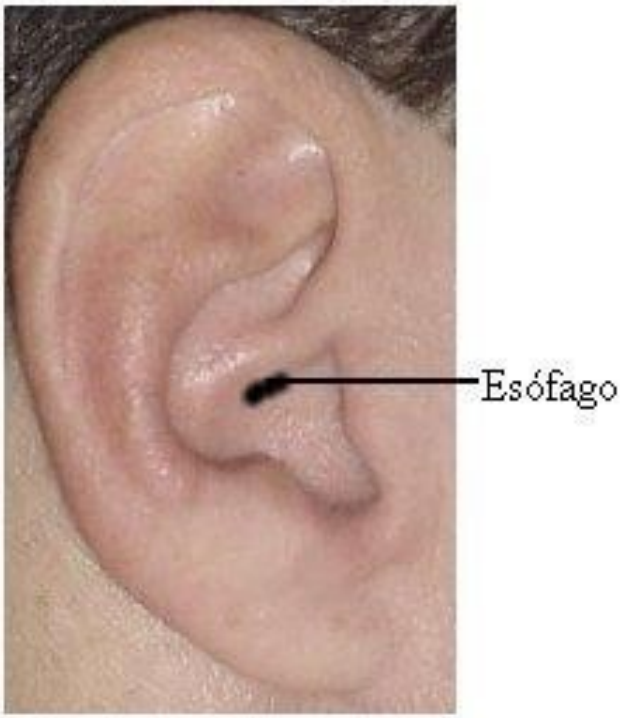

Disfunción de la ATM

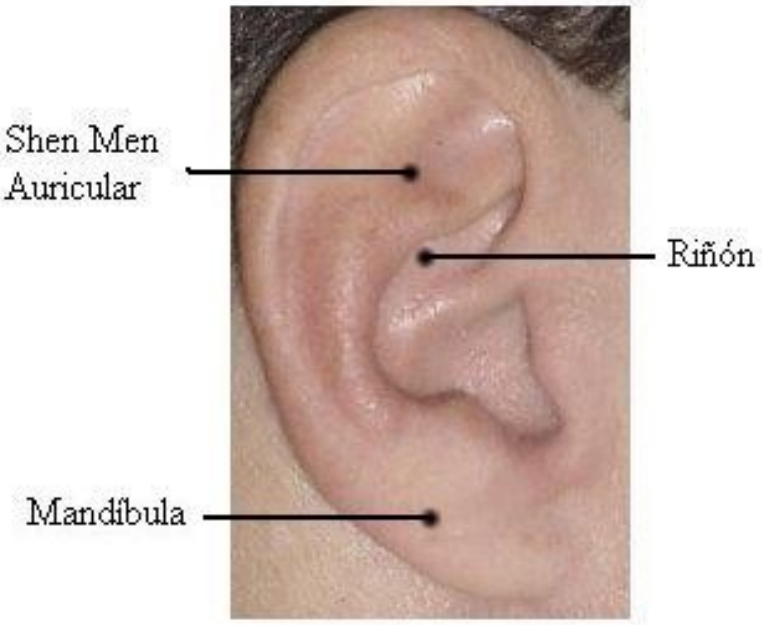

Dispepsia

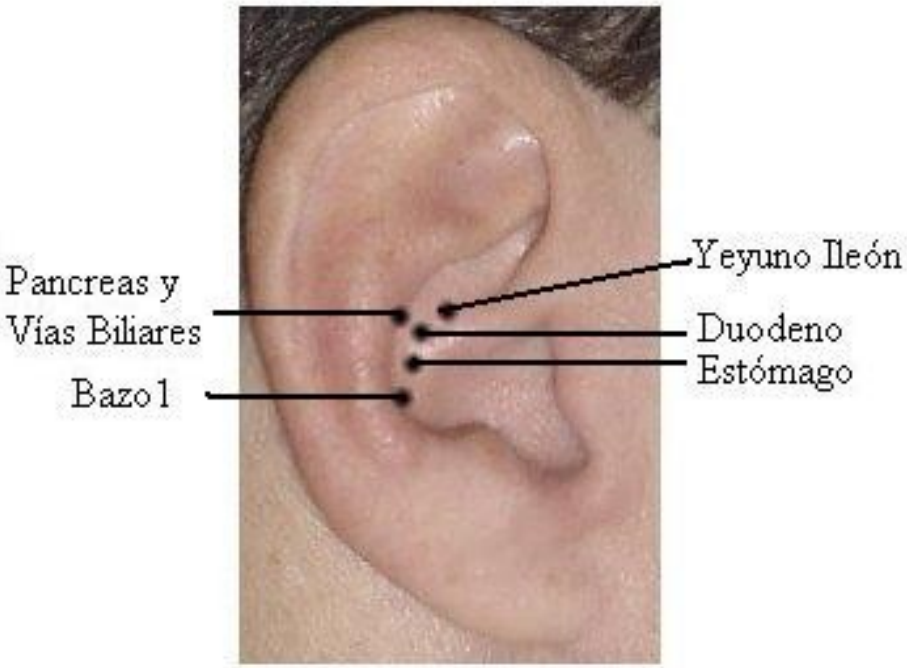
Pancreas y
Vías Biliares
Bazo1
Yeyuno Ileón
Duodeno
Estómago

Distensión Abdominal

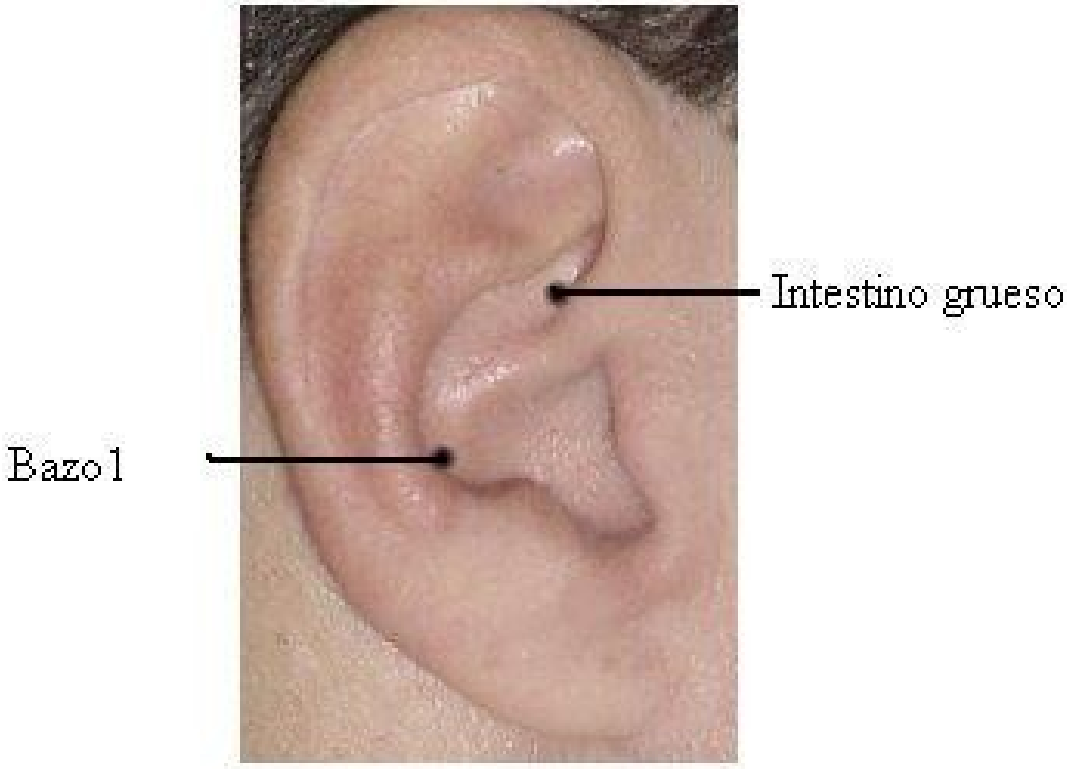

Distensión Abdominal Postquirúrgica

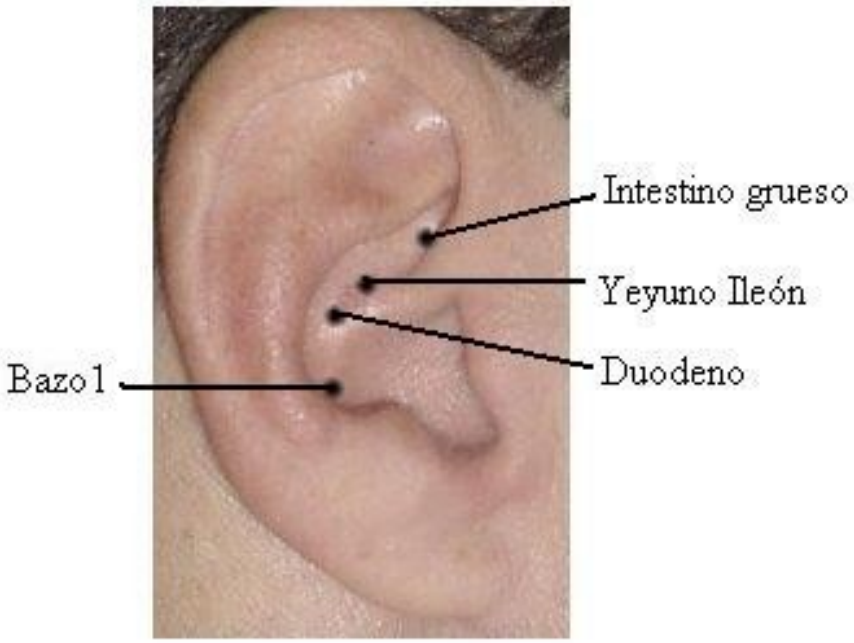

Disuria

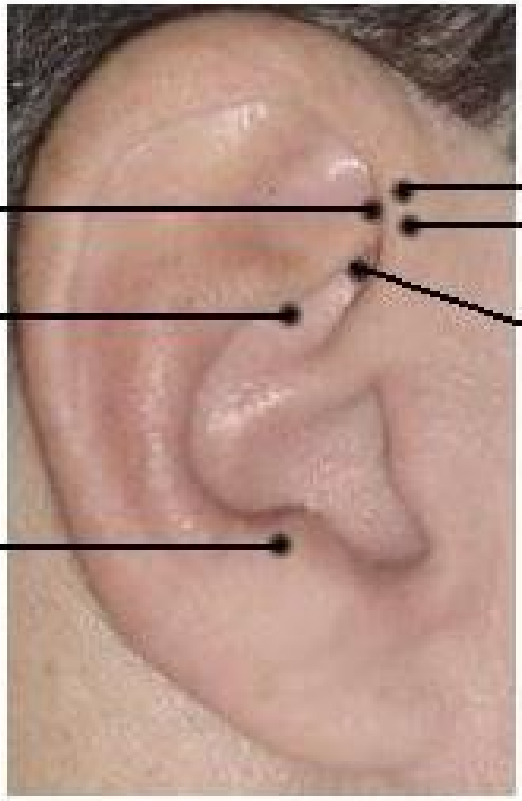

Dolores Abdominales

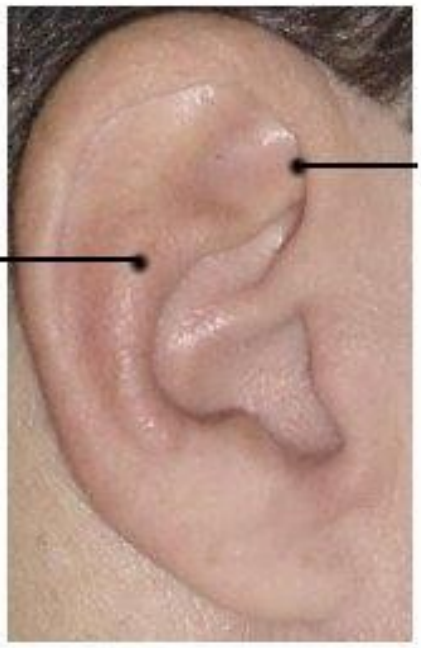

Dolor en la articulación del hombro

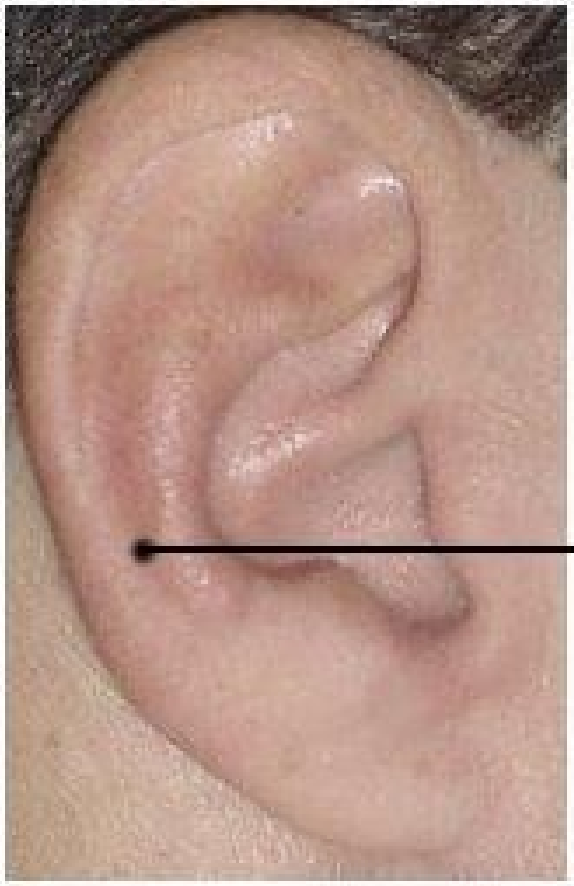

Dolor en la clavícula

Dolor del Codo

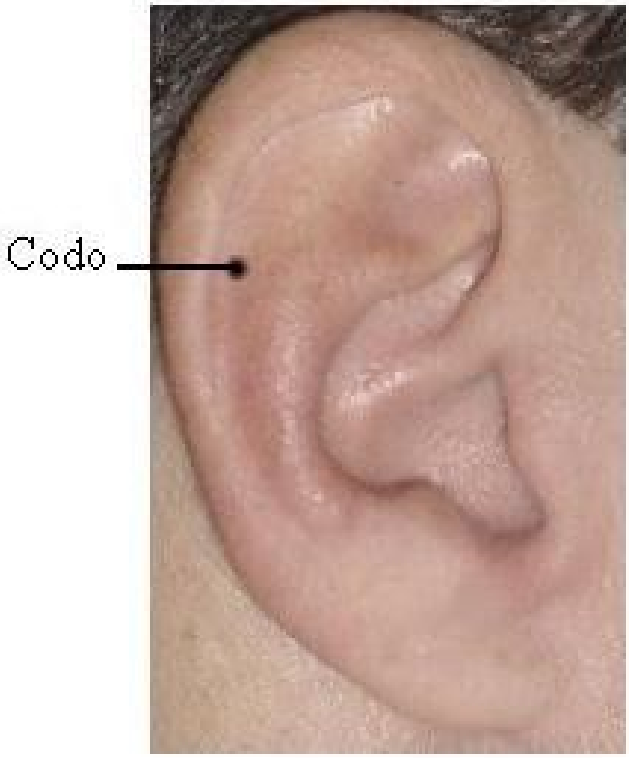

Dolor en los dedos de la mano

Dolor en Hipocondrio derecho

Dolor por Litiasis Vesicular

Dolor en la muñeca

Dolor en el pecho

Dolor en la región glútea

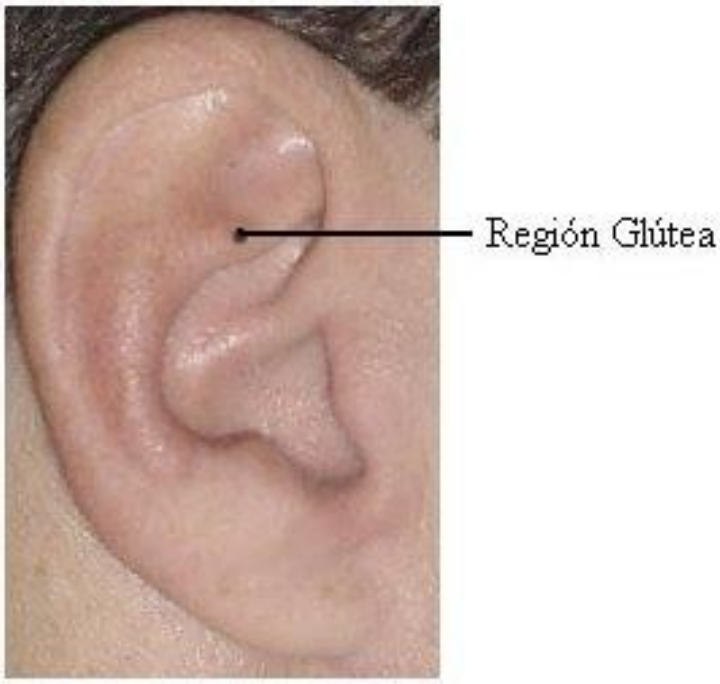

Dolor y Disfunción de la Articulación Coxofemoral

Dolor y Disfunción de los dedos del pie

Dolor y Disfunción del Talón

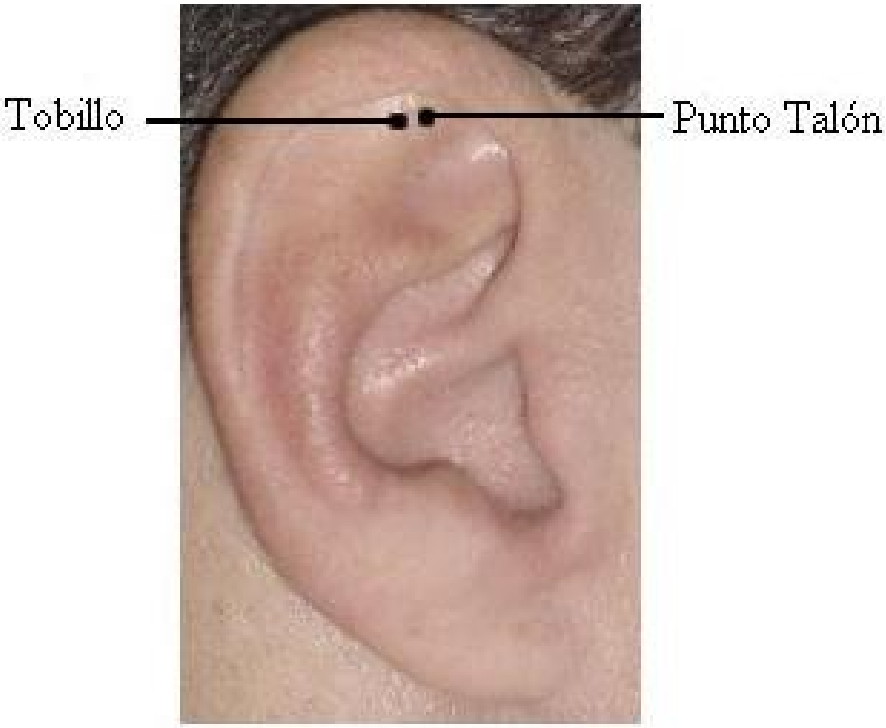

Dorsalgia

E

Eczema del Periné

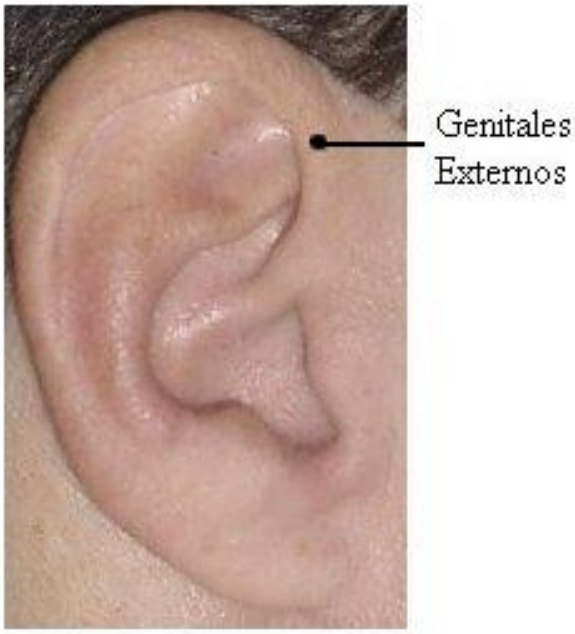

Enuresis

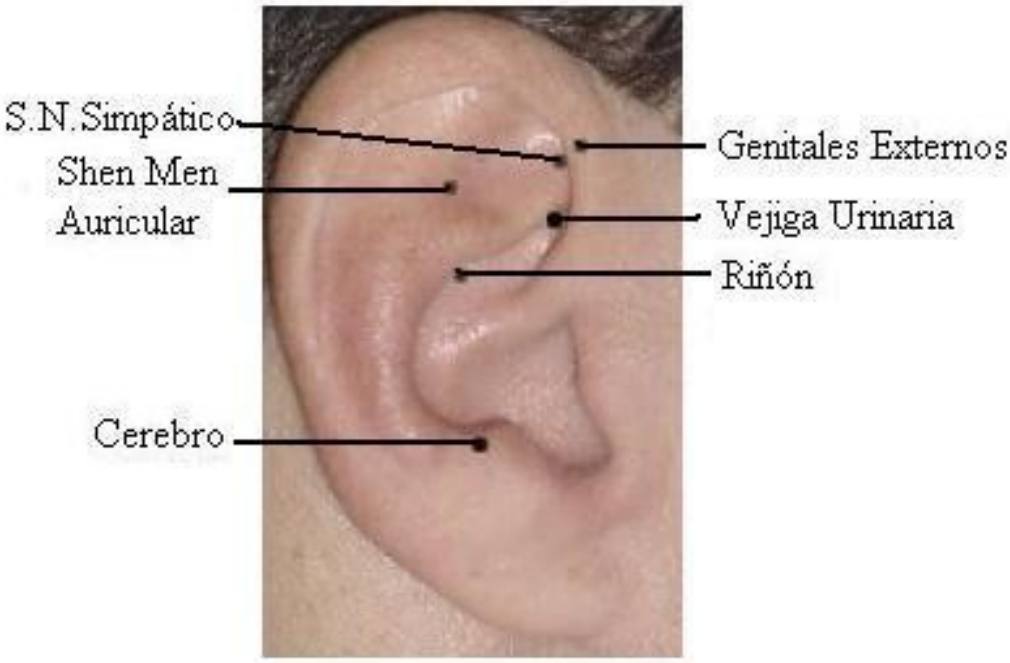

Epididimitis

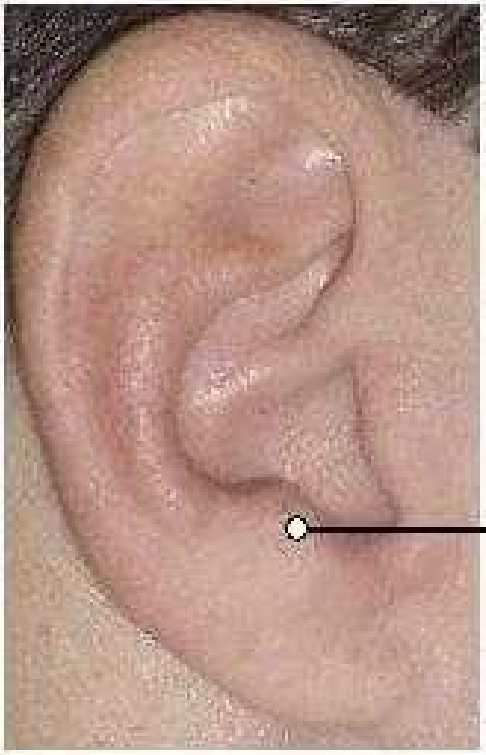

Epigastralgía

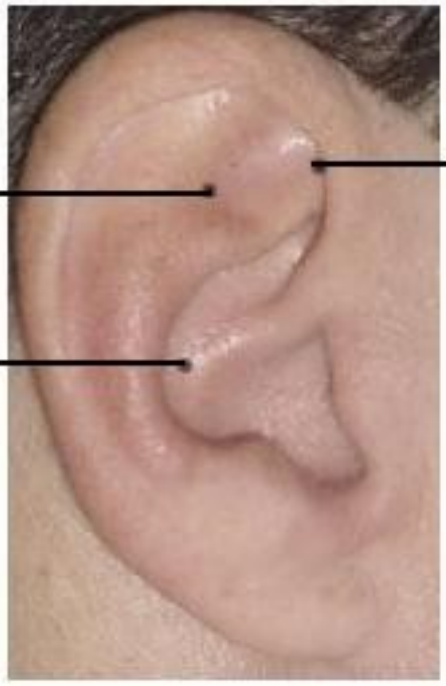

Estimulación del parto

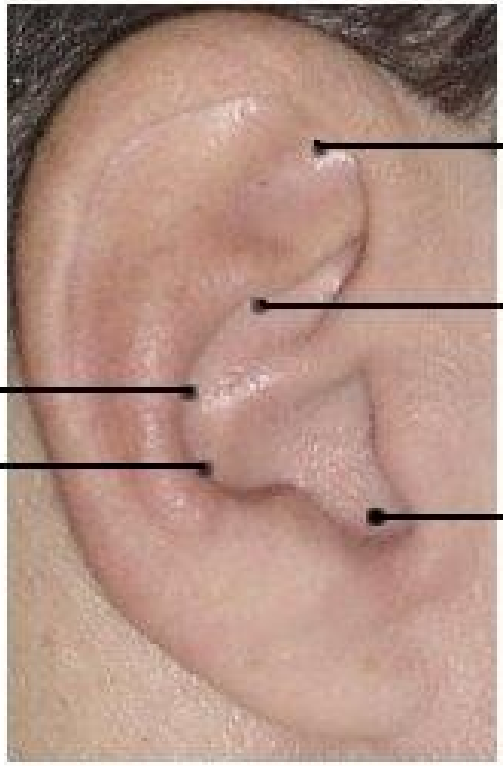

Espasmo Pilórico

F

Faringitis

Laringo
Faringe

Fiebre

Frigidez

G

Gastritis Crónica

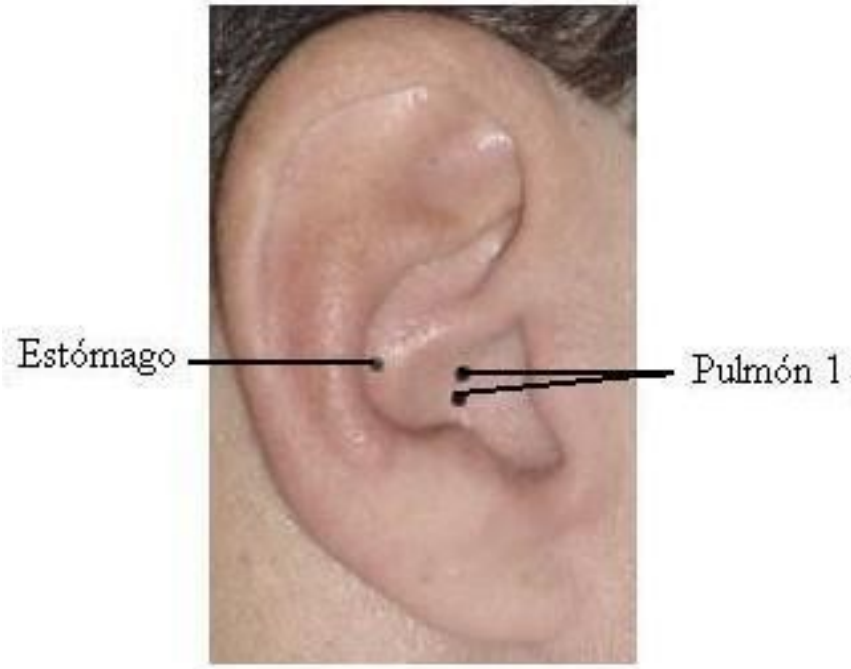

Glaucoma

Glositis

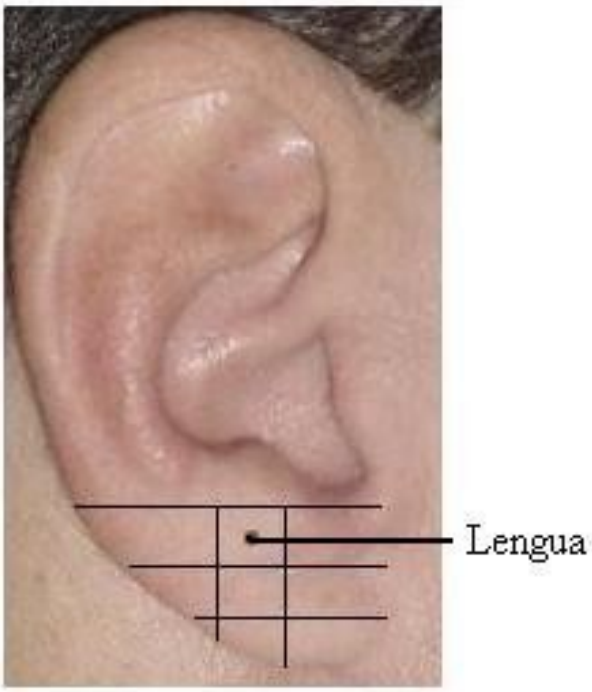

Glosodinia

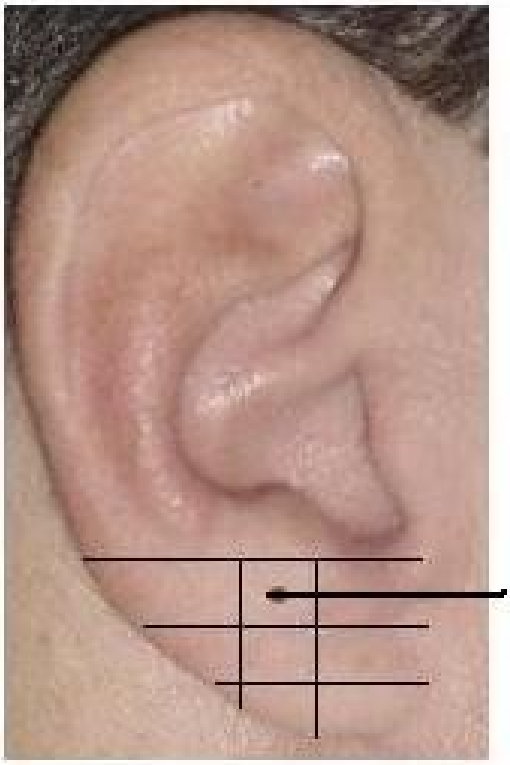

H

Hepatitis

Hipertensión Arterial

Hipoacusia de causa funcional

Hipotensión Arterial

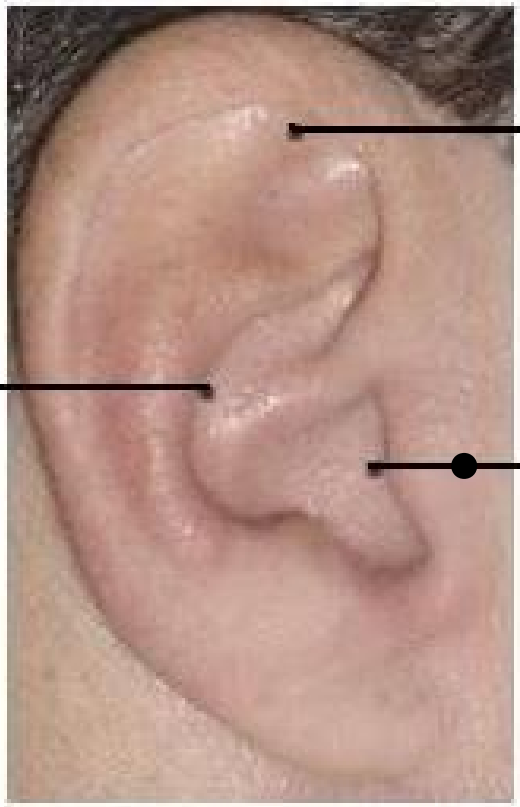

Histeria

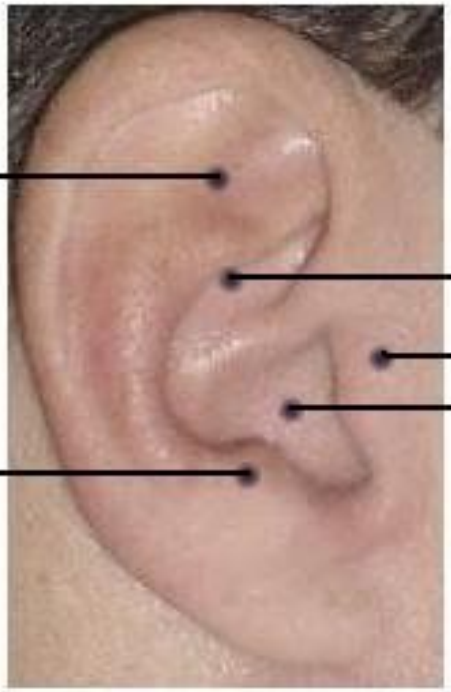

I

Ictero

Impotencia Sexual

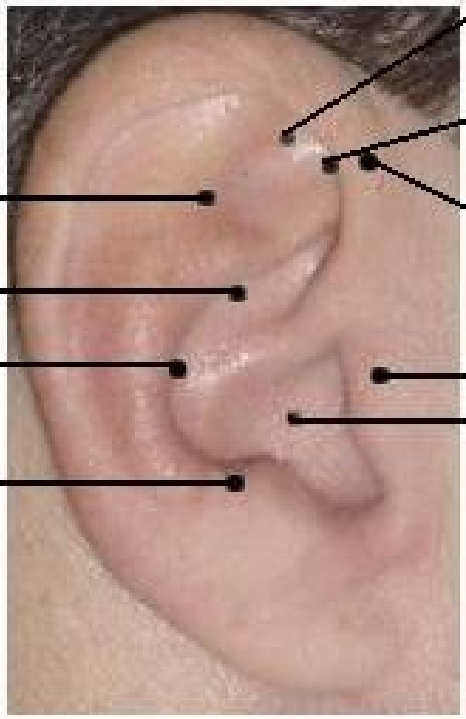

Infección Vías Urinarias Altas

Inflamación Pélvica

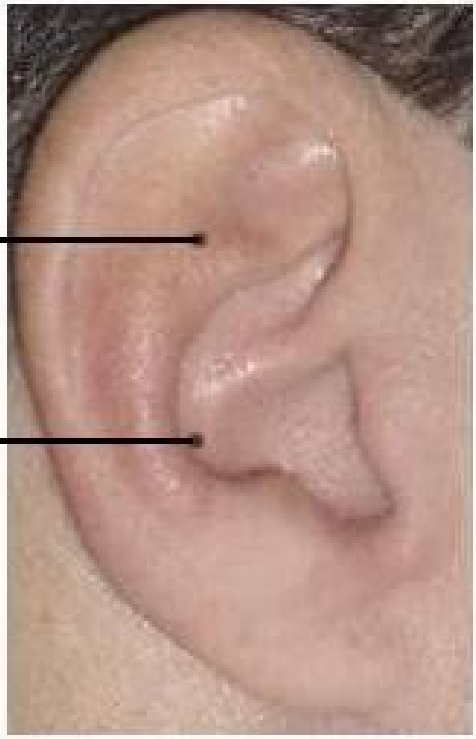

Insomnio

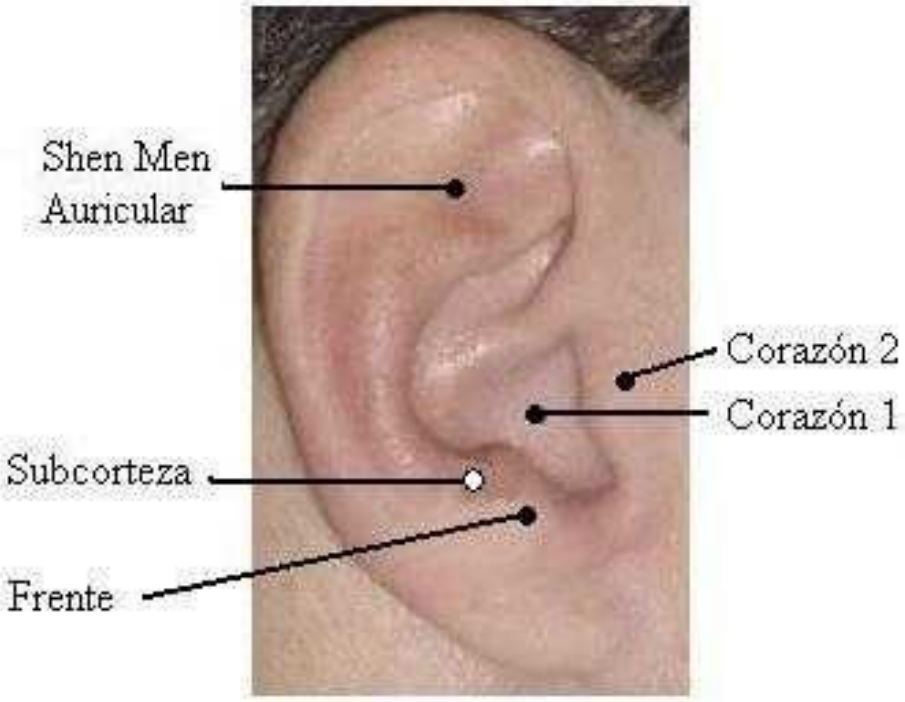

L

Laringitis

M

Mastitis

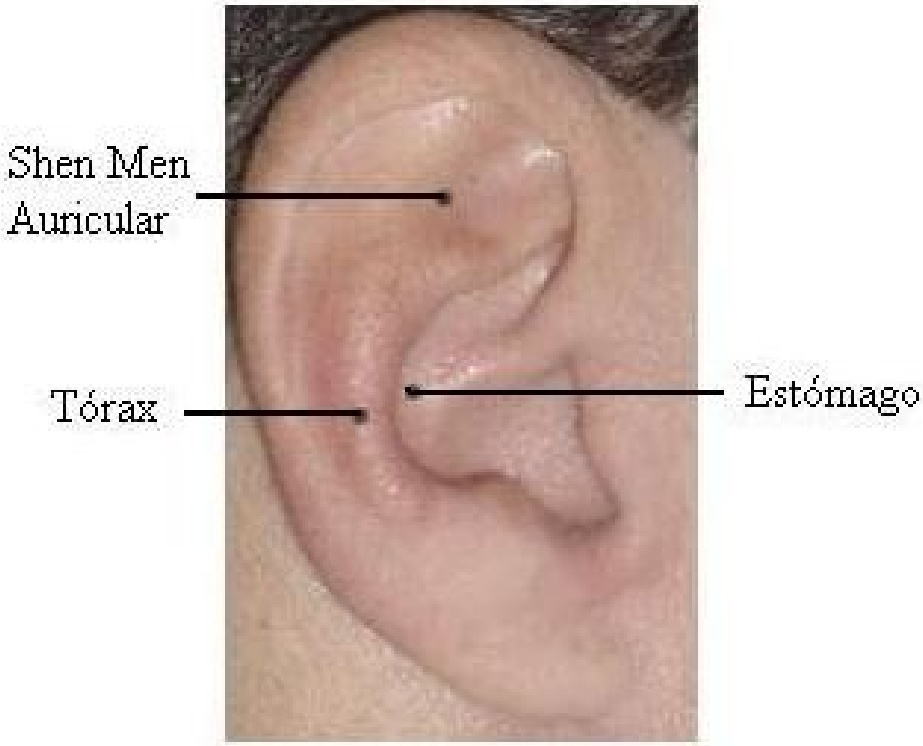

Menstruaciones Irregulares

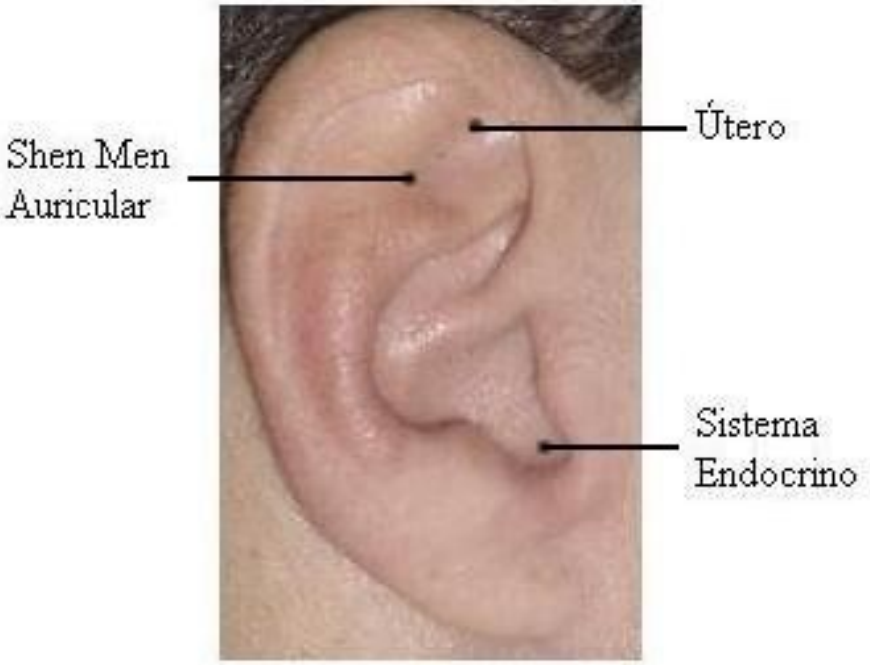

N

Nauseas

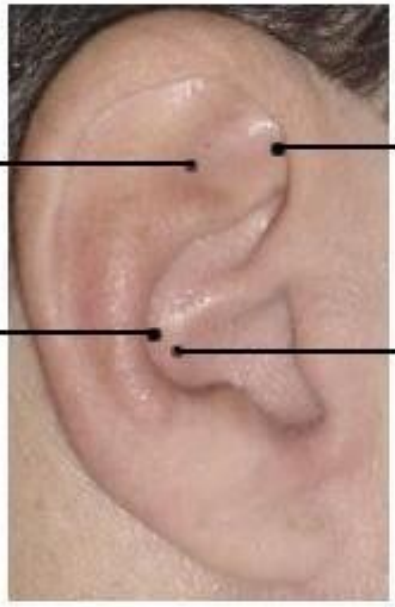

Neuralgia Intercostal

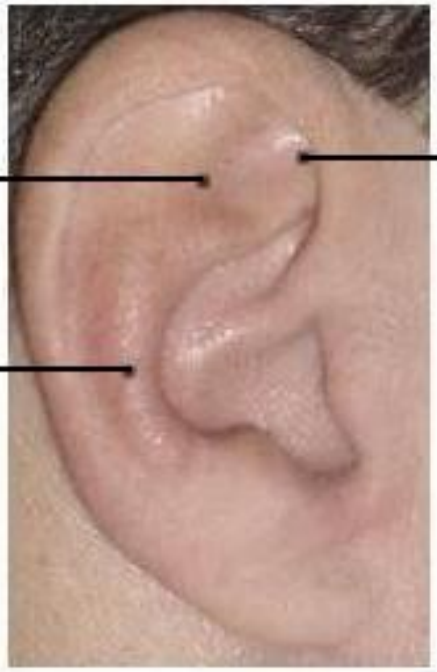

Neuralgia del Trigémino

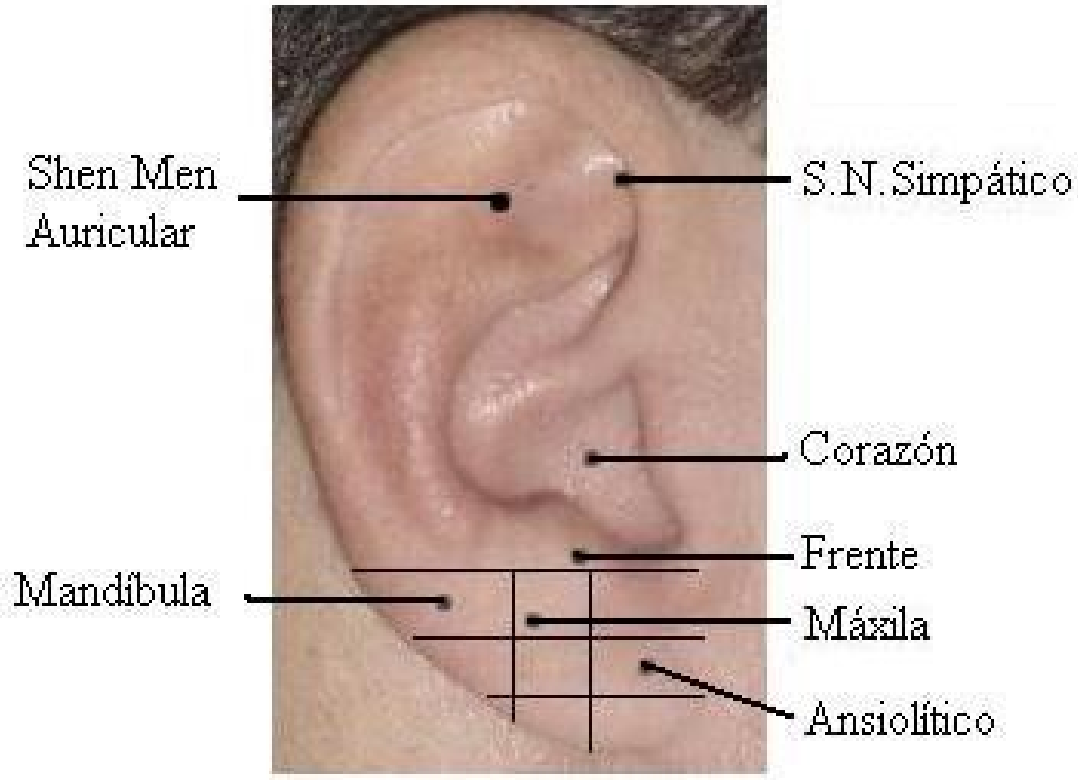

Neurastenia

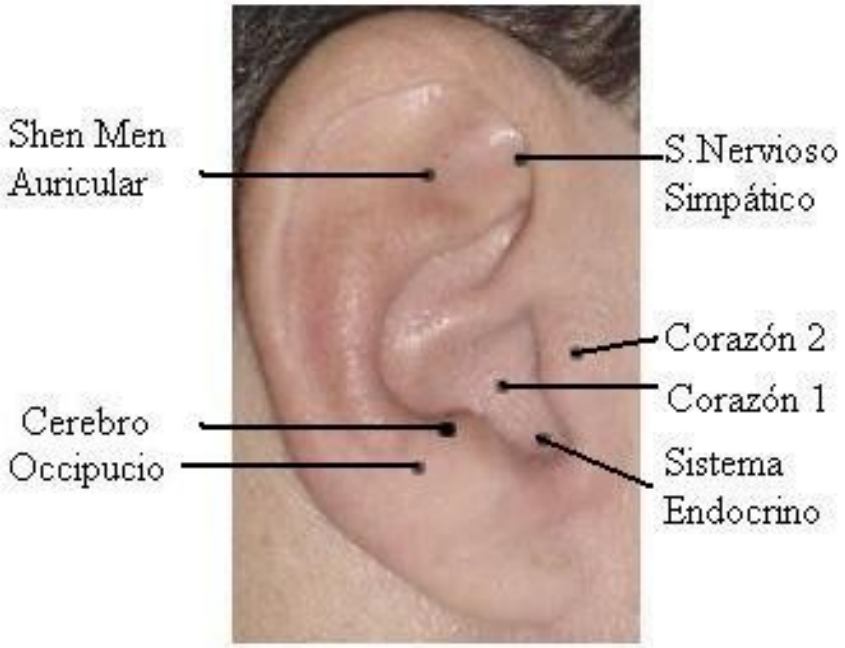

O

Obesidad

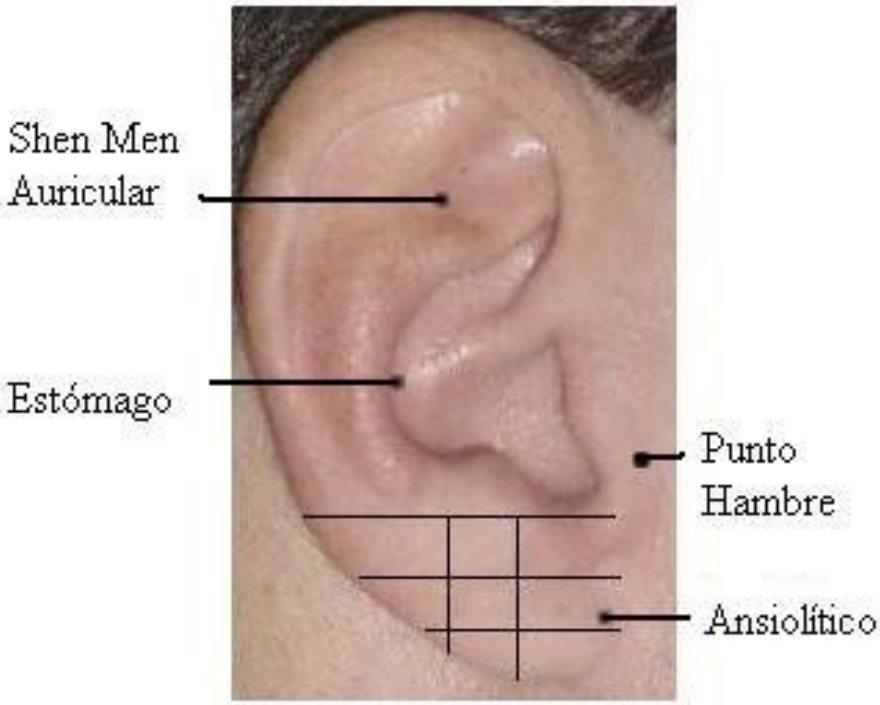

Odontalgia Inferior

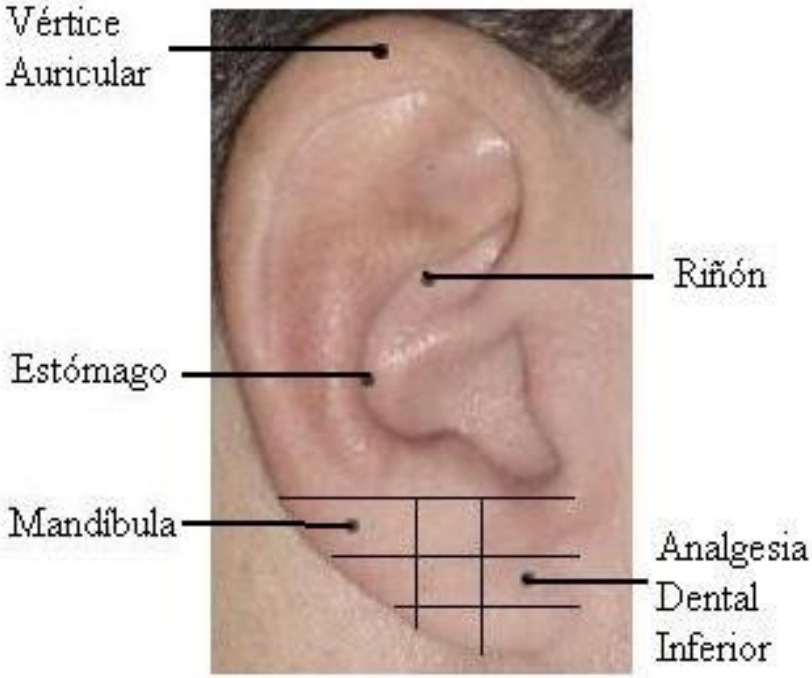

Odontalgia Superior

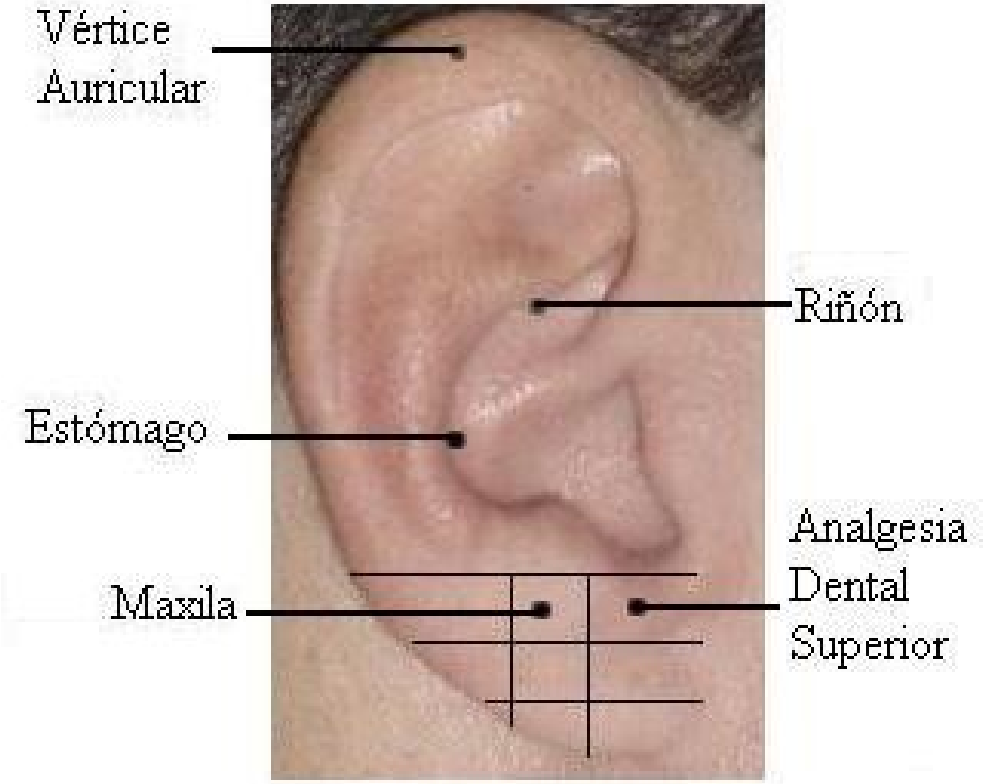

Otitis Externa

P

Paralisis Facial Periférica

Paraplejia

Palpitaciones

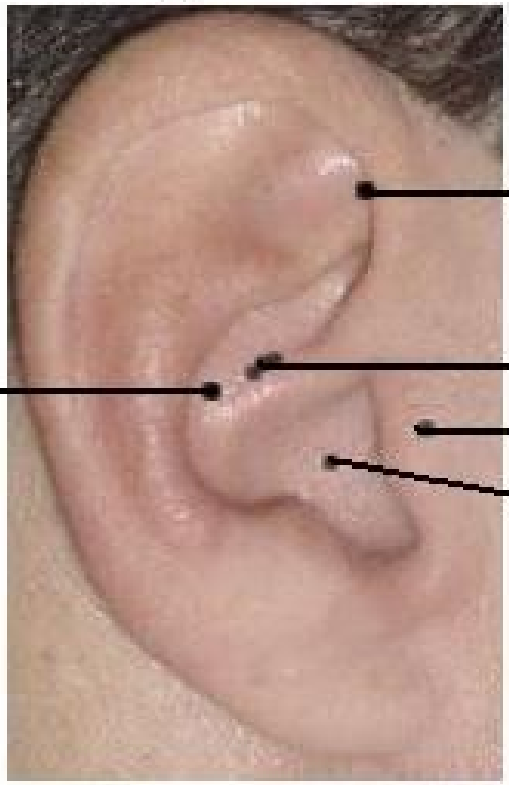

Pancreatitis Crónica

Prolapso Rectal

R

Retención de Orina

Rigidez de la Nuca

Rinitis

Ronquera

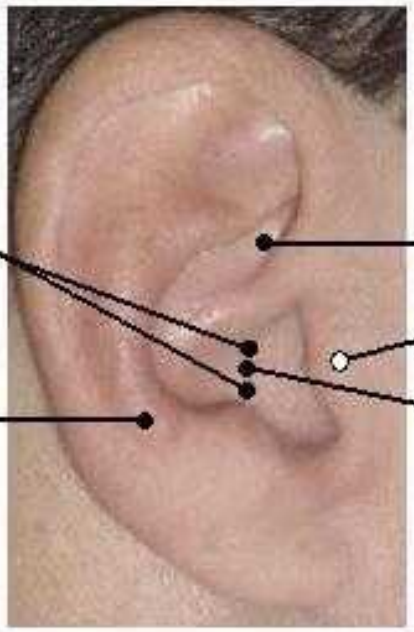

S

Sacrolumbalgía

Sangramiento Uterino de causa funcional

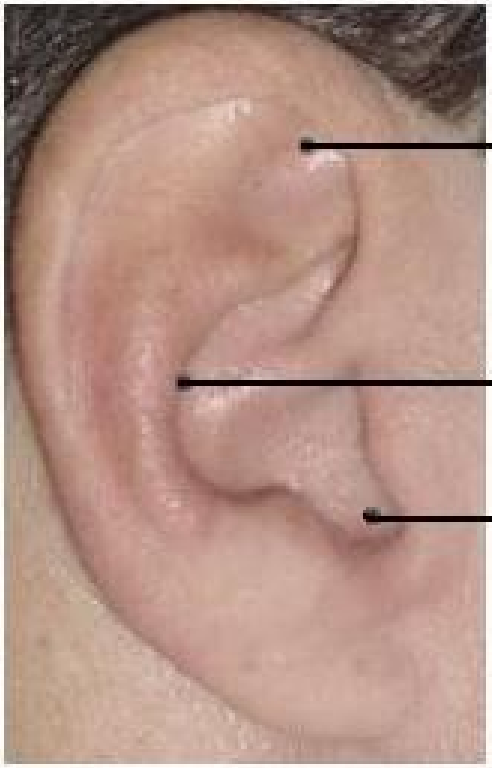

Sed Insaciable

Sinusitis Maxilar

Sudoración Espontánea

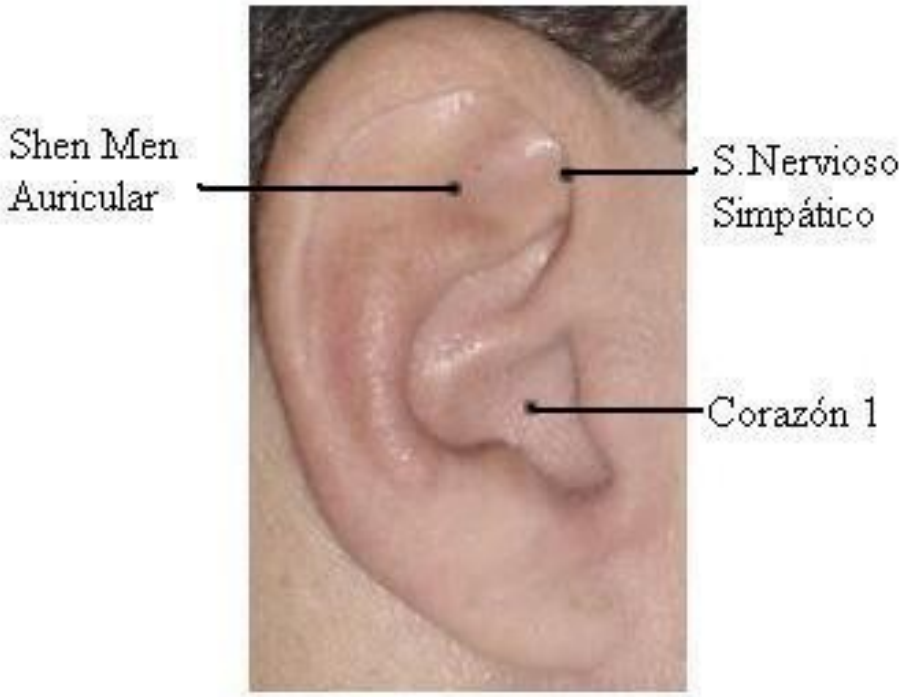

T

Tabaquismo

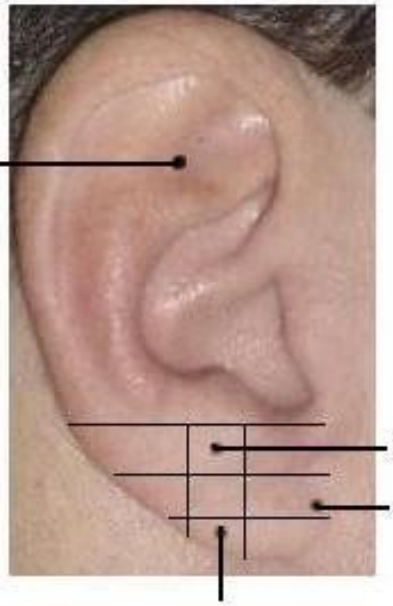

Tenesmo Rectal

Tinnitus

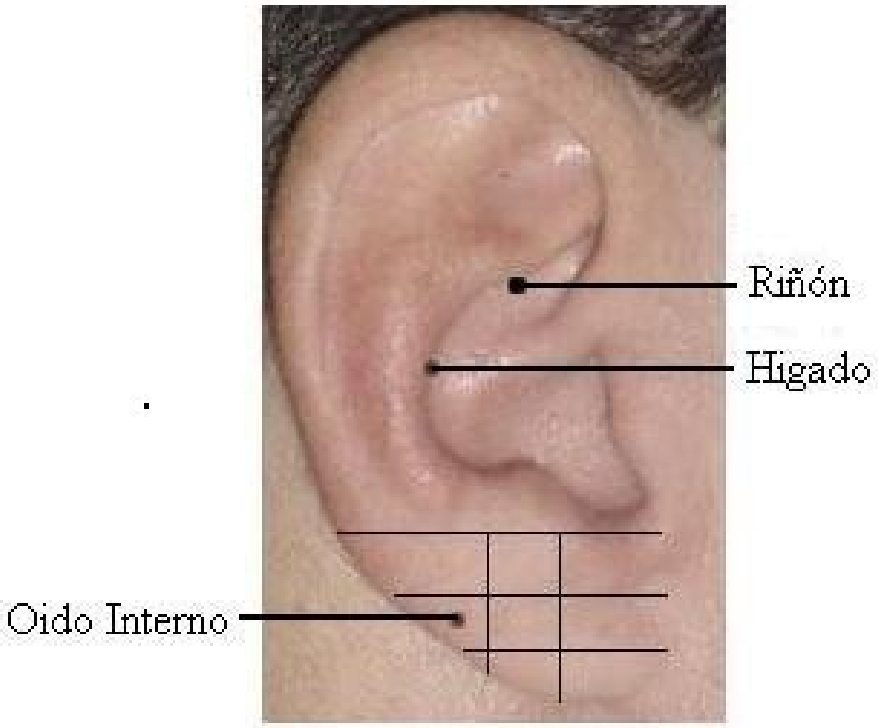

Tos

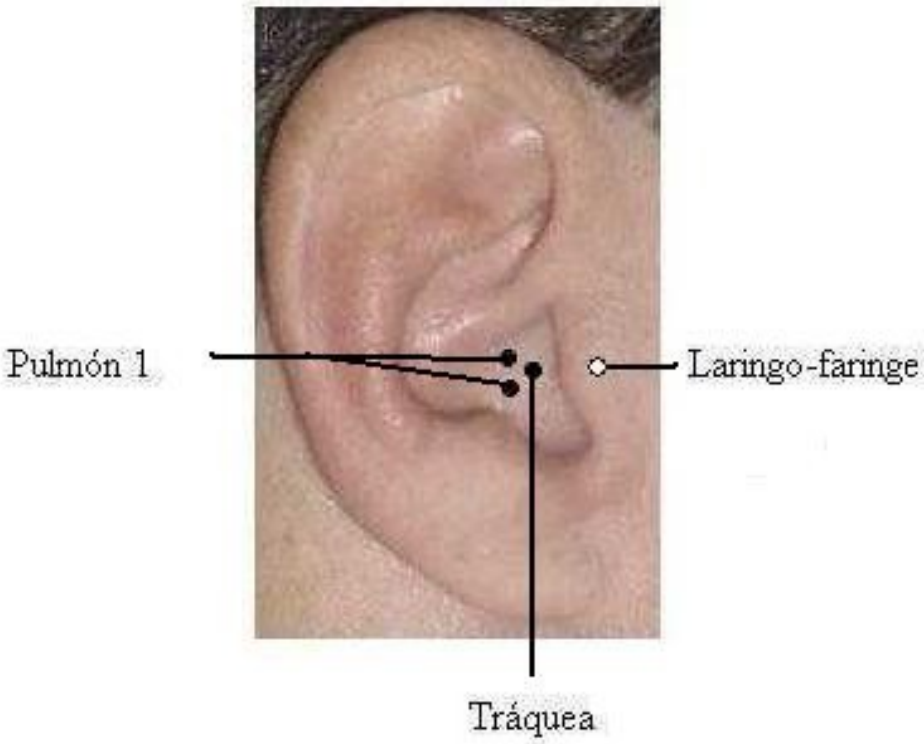

Trastorno del Sueño

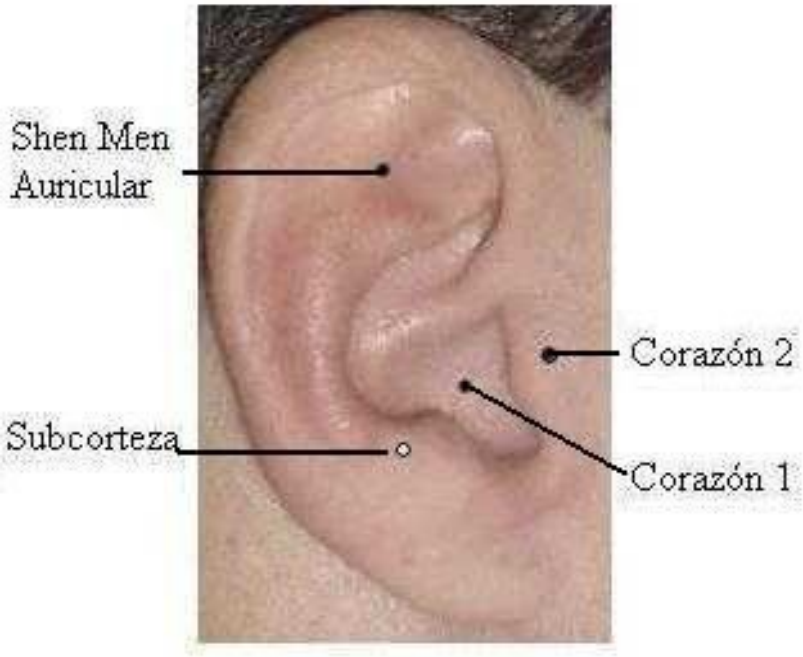

U

Ulceraciones de la boca

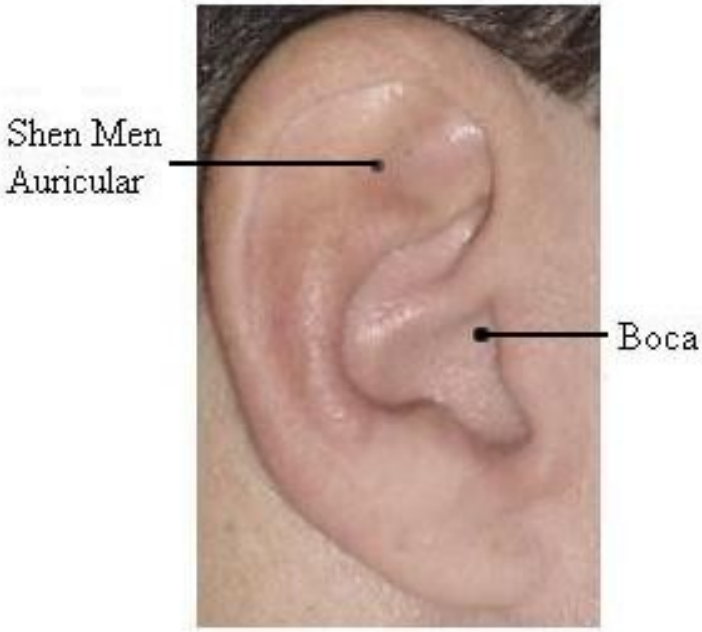

Úlcera Duodenal

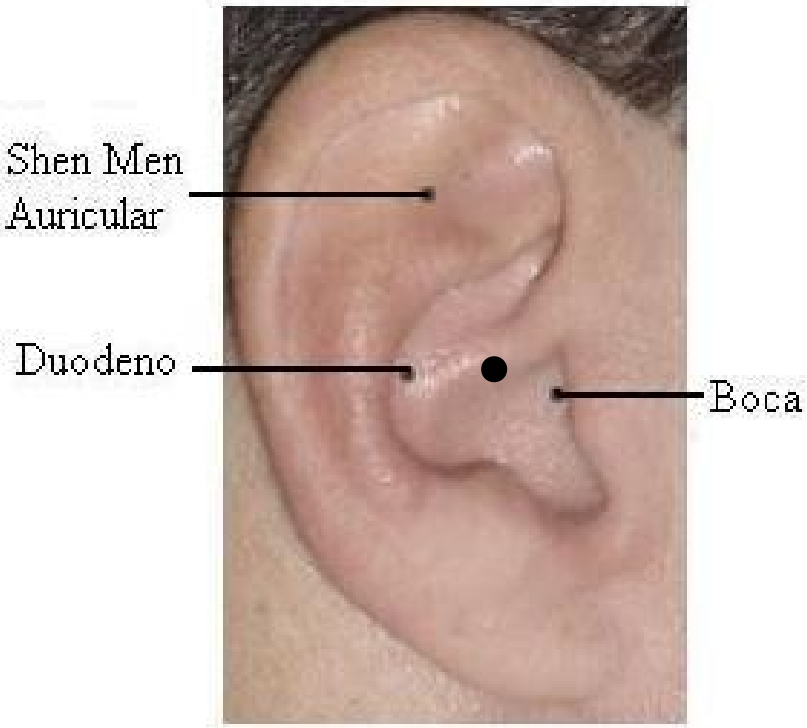

Úlcera Gástrica

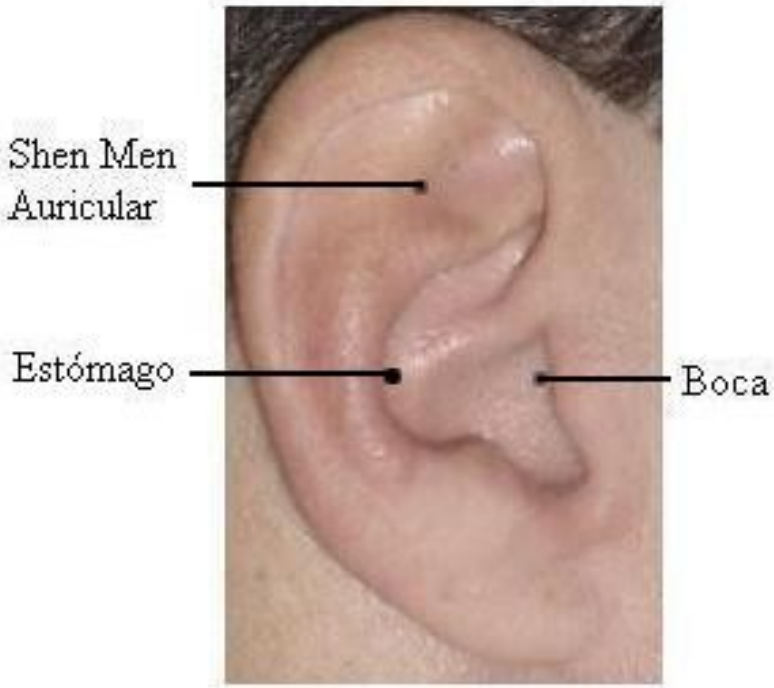

Urticaria

V

Vértigo

Vómitos

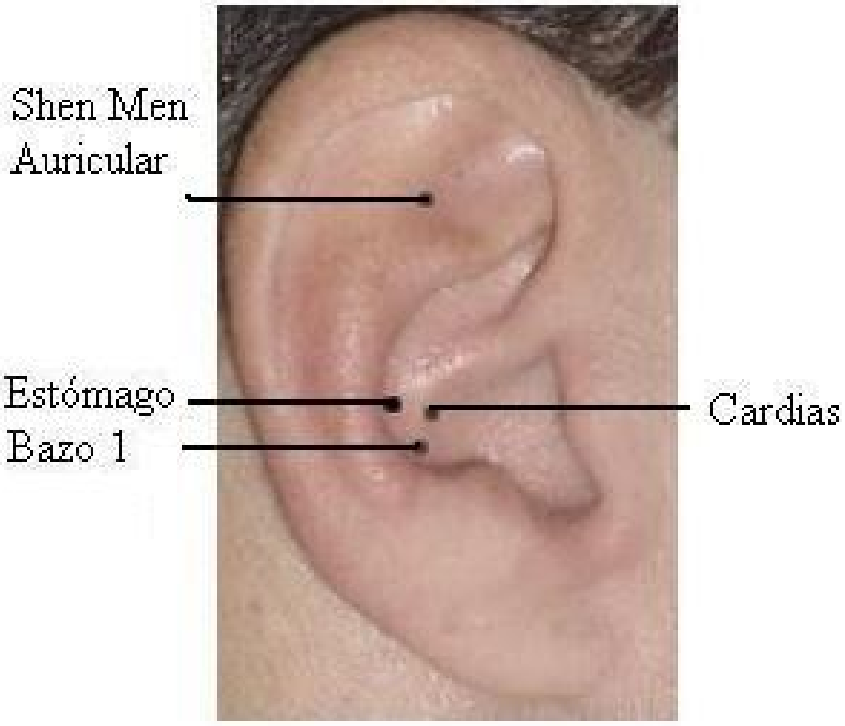

BIBLIOGRAFIA

1-Rigol o A. Manual de Acupuntura y digitopuntura para médicos de la familia. La Habana: Ed. Ciencias Médicas, 1992: 78-81, 85.

2- Acosta Martínez B.J. Auriculoterapia. Texto de aprendizaje. 1ed. Ecuador: Ed. Ambato, 1995: 3-22.

3- Jayasuriya A. Acupuntura clínica. 7ed. Sri. Lanka: Ed Medicina Alternativa Internacional 1982: 12-24.

4- Avans S.K. Acupuncture for the treatment of cocaine adiction. lnvetigation of a needle puncture control. J Subst Abuse Treat 1995; 12 (3) :195-205.

5- Magolin A. Efects of Sham and real auricular needlinag: complications for trials of acupunture for cocaine addiction. Am J. Chin Med 1993; 21 (2) : 103-11.

6- Zhan J. Observations on the treatment of 393 cases of obsity by semen pressure on auricular points. J Tradict Chin Med 1993 : 13 (1) :27-30.

7- Sun O, Xu J. Simple Obesity hiperlipemia treated with otoacupoint pellet pressure and body acupuncture. J Tradict Chin Med 1993; 13 (1) : 22-26 .

8- Ballal S G, Khawaji y N. Auricular stimulation and acupunture as an adjuvant to an antismoking programe: analysis of the results of a 1 year experience. Tuber Lung Dis 1992; 73 (6) : 396.

9- Aleksandrina E. V. The acupunture prevention of anomalies in labort strength in pregnat women of a rick group. Akush Ginekol Mask. 1992; B (12) : 22-24.

10- Gerhard J, Postneek F. Auricular acupuncture in the treatment of female infertilite. Ginecol Endocrinol1992; 6 (3) : 171-81.

11- Huang H O, Liang S. Z. Improvement of blood pressure and left cardiac function in patients with hypertension by auricular acupunture. Chuang Hsi I Chiet Ho Tsa Chih 1991; 11 (11) : 643-56.

12- Degliareva 11, Kharchenko M V. Nondrug methods in the combined treatment of peptic ulcer patients. Vrach Delo 1992; (9) : 76-80.

13- Solum M N, Liaifer A J. Acupunture in the treatment o diabetic angiopathy of-the lower extremities. Probl Endokrinol Mosk 1991; 37(4): 20-23.

14- Nezabudkin S N. The reflexotherapy of patients with respiratory allergoses. Ter Arkin 1992; 64 (1): 64-7.

15- Xu Y. Treatment of acute pain with auricular pellet pressure on ear Shemen as the main point. J Tradict Chin Med 1992; 12 (2) : 114-15.

16- Zhang Y, A study on the effect of stimulating points on the biliary tract. Chen Tzu Yen. Chiu 1992; 17 (1) : 39-41.

17 -Asamoto S, Takeshige C. Activation of the satiety center by auricular acupunture point stimulation. Brain Kes Bu1l 1992; 29 (2) : 157-64.

18- Sussman D J. Sobre los mecanismos de acción de la acupuntura. El aporte de la investigación moderna. En: Acupuntura. Teoría y práctica. 10 ed. Argentina: Ed. Kier, 1993: 105-24.

19- Gerber A. La curación energética. USA: Ed. Aobin Book, 1995:119.

20- Beau G. Acupuntura. Barcelona: Ed. Martínez Roca, 1983:138.

21- International anatomical Nomenclature Committee. Nómina anatómica: nómina histológica and nomina embryologica. 4 ed. Amsterdam: Ed. Excerpta Médica, 1977:75- 98.

22- Sinelnikov R O. Atlas de anatomía humana. 2ed Moscú: Ed. Mir, 1983; t3: 10-368.

23- Williams P G. Gray Anatomía. 36 ed. Barcelona: Ed. Salvat, 1985; t2: 883-1321.

24- Prives M, Lisenkov N, Bushkovich V. Anatomía Humana. 5 ed. Moscú: Ed. Mir, t3:165-369.

25- Estrada González J R, Pérez González J. Neuroanatomía funcional. 3ed. La Habana: Ed. Pueblo y Educación, 1986: 64, 80, 84, 110- 16, 124-29, 133, 146.

26- Latarjet- Ruiz L. Anatomía Humana. 2 ed. México: Ed. Panamericana, 1989; vl:149-432.

27- Orts Llorca F. Anatomía Humana. 5 ed. Madrid: Ed. Científico-Médica, 1977; tll:17-522.

28- Ganong W F. Fisiología Médica. 9 ed. México: Ed. El Manual Moderno, 1984: 101-11

29- Guyton A C. Tratado de fisiología médica. 8ed. México: Ed. Interamericana, 1994:549.

30- Aliaga L, Baños J E. Dolor y utilización clínica de los analgésicos. Barcelona: ED. MCR, 1996:27-45.

31- Aliaga Font L, Santacana Rillo E. El dolor: mecanismos y vías de trasmisión y control. Unidad del dolor. Barcelona: ED. IDEPSA, 1994:3-9.

32- Kohlraush W. Masaje muscular de las zonas reflejas. Barcelona: Ed. Toral – Masson, 1962:1-10.

33- Mulet Pérez A, Acosta Martínez B. Digitopuntura. Holguín: Ed. Holguín, 1994: 7-23.

34- Bogorodinsky D k. Manual de ejercicios prácticos para las enfermedades del sistema nervioso. Moscú: Ed. Mir, 1979: 68-163,200,278-96.

35- Smith G, Covino B G. Dolor agudo. La Habana: Ed. Ciencias Médicas, 1987:1-6.

36- Miralles Pardo F. Mecanismos. Bioquímicos del dolor. En: Portela L. Dor Crónica Rebelde. Portugal: Ed. Permanyer. 1994:11-21.

37- Adams R D, Víctor M. Trastornos de la sensibilidad somática. En: Principios de la neurología. La Habana: Ed. Científico-Técnica, 1982: 148-63.
38- Sessle B J. Neurofisiología del dolor bucofacial. Clínicas Odontológicas de Norteamérica. La Habana: Ed. Científico-Técnica, 1987: 749-758.

39- Ronan O´Rahilly M D. Anatomía de Gardner. 5 ed. México: Ed. Interamericana, 1989: 626, 671-709, 753.

40- Sánchez Maldonado G L. Anatomía del Sistema nervioso central. Barcelona: Ed. JIMS, 1959:278-311.

41- Braunwald H. Principios de la medicina interna. 11 ed. México: Interamericana, 1989: 2480-87.

42- Acosta Martínez B. Analgesia acupuntural en exodoncia. Fundamento neuroanatómico (Trabajo para optar por el título de máster en medicina tradicional y natural) 1995. facultad de Ciencias Médicas, Holguín. Cuba.

43- Luria A. El cerebro en acción. La Habana: Ed. Pueblo y Educación, 1982: 145-46.

44- Luria A. Las funciones corticales superiores del hombre. La Habana: Ed. Científico-Técnica, 1982: 46-56.

45- Anderson D. Dolor y anestesia. En: Cohen B, Kramer J. Fundamentos científicos de la Odontología. La Habana: Ed. Ciencia y Técnica, 1981: 335-48.

46- Hidalgo de Paz A. Vías de conducción nerviosa. Cienfuegos: Facultad de Cier Médicas, 1986: 1-6.

47- Prieto Marcos M. Potencial evocado somestésico acupuntural. Estudio de la aferencia somestésica y su modulación en un meridiano acupuntural clásico. Comunicación Psiquiátrica 1990-91; XVI: 305-18.

48- Bing Z, Villanueva L, Le- Bars D. Acupuncture - evoked responses of subnucleus reticularis dorsalis neurons in the rat medulla. Neuroscience 1991; 44(3): 693-703.

49- Mendoza Rojo C, Cantera López -Pá B. Bases neurofisiológicas, neuroquímicas cognoscitivas del dolor. Efecto de la acupuntura y electroacupuntura. Reflexoterapia. La Habana: Ed. Científico -Técnica, 1992: 9-18.

INDICE

Auriculoterapia 5
Filogenia de la oreja 8
Anatomia de la oreja 8
Ontogenia 25
Variaciones Anatómicas de la oreja 25
Malformaciones Congénitas 26

Teorías Tradicionales Orientales 29
Teorías Tradicionales Orientales 31
Teoría Ying-Yang 31
Teoría de los 5 elementos o los cinco movimientos 32
Símbolos de la Teoría de los 5 elementos 34
Tabla resumen de los elementos. 34
Teoría de los órganos Tsang-Foo 35
Teoría de los Meridianos (King-Lo) 37
Meridianos Regulares o Principales 37
Teoría de la energía 38
Relación entre la oreja como órgano y los meridianos de energía 38
Relación entre la oreja como órgano y los órganos Tsang-Foo. 39

Fundamentación científica de los efectos de la Auriculoterapia 41
Aspectos generales del Sistema Nervioso Simpático 43
Vías nerviosas simpáticas 44
Inervación Sensitiva 48
Transmisión de impulsos por vía de estos nervios hasta los centros de Tronco Encefálico (TE) y la ME 49
Inervación motora 53
Interconexiones 53
Núcleos Sensitivos del Nervio Trigémino 53
Núcleos del Tracto Solitario 56
Núcleos Dorsal del vago (NDV) 59
Cuerno posterior de la Médula Espinal 61
Formación reticular 62
Síntesis 66

Puntos y **Zonas Auriculares** 67

Criterios a tener en cuenta para la selección de los puntos. 68
Técnicas para estimular los Puntos Auriculares 70
Indicaciones de la Auriculopuntura 73
Contraindicaciones de la Auriculopuntura 73
Reacciones y complicaciones que pueden aparecer con la puntura auricular 74

Localización e indicaciones de los puntos auriculares 75

Tratamiento 101

Tratamiento de algunos síntomas, síndromes y **enfermedades** 115